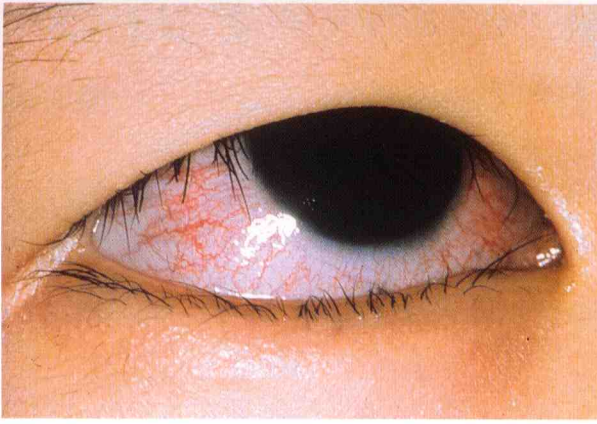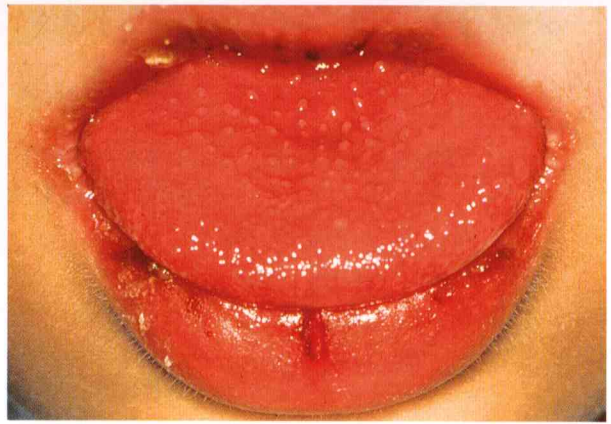

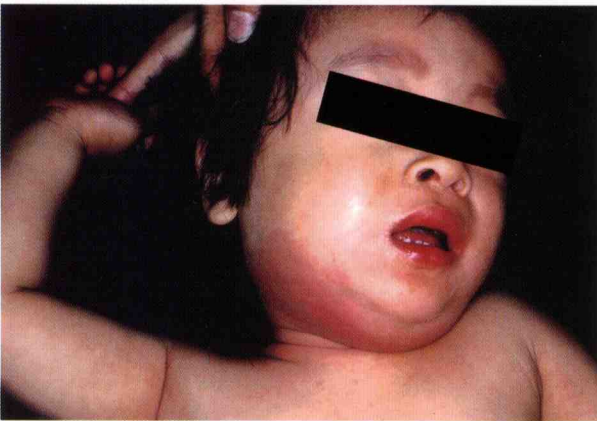
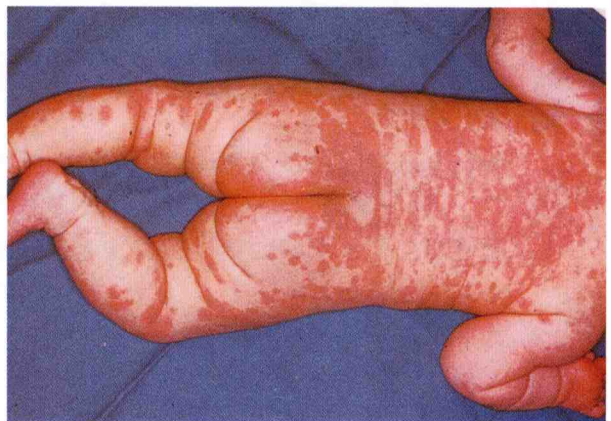
眼球結膜充血



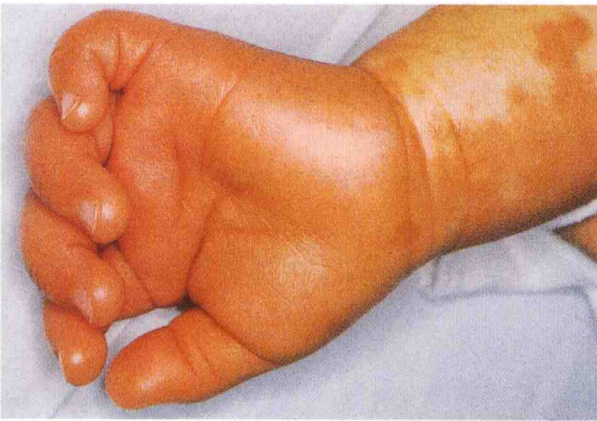口唇の紅潮といちご舌



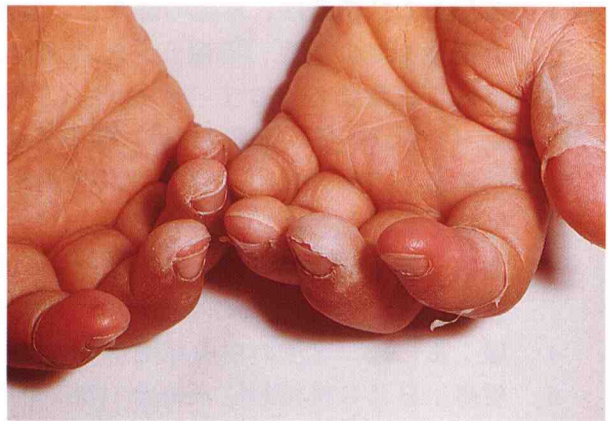頸部リンパ節腫脹



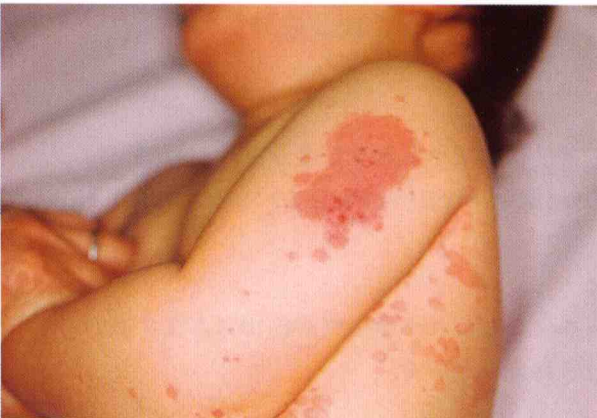発疹



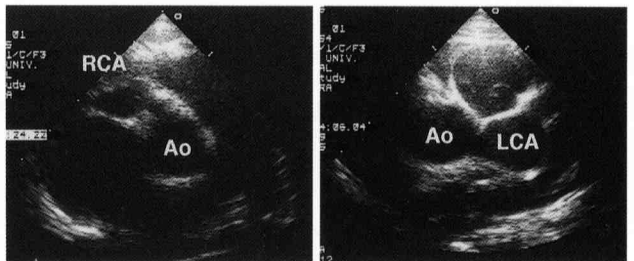
手の紅斑



膜様落屑（回復期）



B C G 接種部位の発赤



冠動脈瘤の心エコー図  
(Ao：大動脈、RCA：右冠動脈、LCA：左冠動脈)