











出題者：准教授・坂東政司

アレルギー・リウマチ科問題（\*）

臨床問題（\*）

24歳の女性。1か月前から持続する発熱と関節痛を主訴に来院した。3年前から夏に日焼けがひどく、

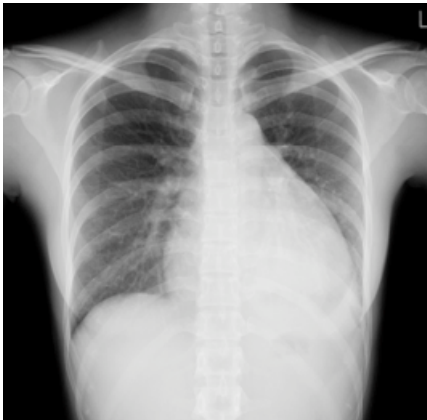近医で加療されていた。

身体所見：体温 38°C。脈拍 108/分、整。血圧 102/74 mmHg。頭部に脱毛がある。深呼吸時に軽度の

胸痛がある。両手と膝関節に疼痛と腫脹を認める。検査所見：血液所見；赤血球 368万、Hb 11.7

g/dl、Ht 33.7%、白血球 2700、血小板 9.8万。血清生化学検査；AST 18単位 AST 12単位、Cr

0.5mg/dl、CRP 0.3mg/dl、血清補体価 12U/ml(基準 24-39)。胸部エックス線写真を別に示す。



診断確定に最も有用な検査はどれか。

- a 抗Jo-1抗体
- b 抗SS-B抗体
- c 抗Scl-70抗体
- d 抗dsDNA抗体
- e 抗環状シトルリン化ペプチド<CCP>抗体

正解：d

解説：発熱、関節炎を主訴に受診した若い女性である。病歴から光線過敏を疑い、身体所見では脱毛と関節

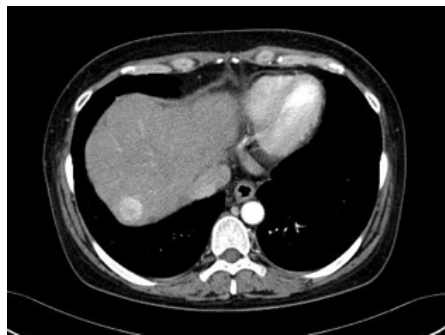




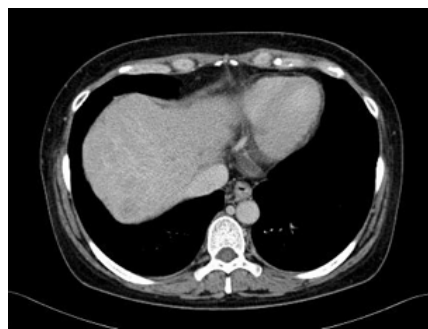


腹部造影CT検査 ( 図a、図b ) を示す。



図a



図b

考えられる背景肝疾患と肝腫瘤の組み合わせはどれか。

- a 自己免疫性肝炎と肝細胞癌
- b アルコール性肝硬変と肝血管腫
- c 原発性硬化性胆管炎と肝血管腫
- d 原発性胆汁性肝硬変と肝内胆管癌
- e 非アルコール性脂肪性肝炎と肝細胞癌

正解：e

解説：糖尿病、高血圧、および肥満を有する肝機能障害の女性。血液検査所見では、血小板減少、プロトロンビン時間の延長、アルブミンの低下を認め、肝硬変を強く疑う。抗核抗体 ( ± ) で自己免疫性肝炎を疑う所見もあるが、肝機能はどちらかという胆道系優位の肝機能障害である。糖尿病、高血圧、および肥満などより、非アルコール性脂肪性肝炎起因の肝硬変が最も考えやすい。

画像所見では肝後区域に造影早期相で増強し、後期相にて減弱する 2cm弱の腫瘤が認められる。

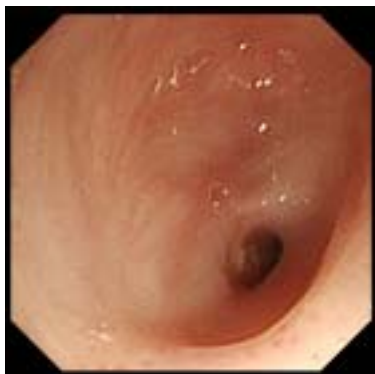肝硬変患者で、腫瘍マーカーAFPが軽度上昇し、典型的な造影CT像を示すことから診断は肝細胞癌と考えられる。肝血管腫では後期相においても濃染像が持続し、肝内胆管癌では造影早期相および後期相で乏血性のことが多い。よって、正解はeの非アルコール性脂肪性肝炎と肝細胞癌である。最近ではこの症例のような非アルコール性脂肪性肝炎起因の肝硬変を伴う肝細胞癌症例が増加している。

出題者：准教授・磯田憲夫

消化器内科問題 ( \* \* )

75歳の女性。脳出血のため経口摂取が困難となり2年前に経皮内視鏡的胃瘻造設術が行われた。3ヶ月前に胃瘻チューブの交換を行ったときの内視鏡検査では食道・胃・十

十二指腸には特記すべき所見はなく、胃粘膜には萎縮が全くみられなかった。その後徐々に貧血が進行したため上部消化管内視鏡検査を行ったが、中部食道から先に内視鏡を進めることができなかった。中部食道内視鏡写真を示す。適切な治療法はどれか。

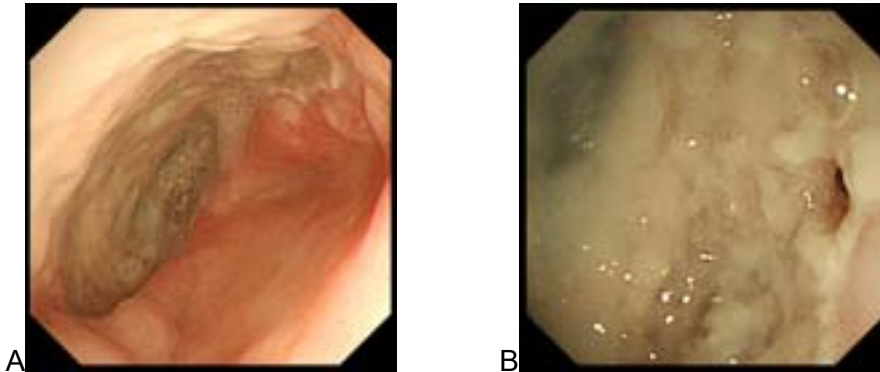


- a 手術適応である。
- b 放射線化学療法の適応である。
- c 内視鏡的静脈瘤結紮術(EVL)の適応である。
- d プロトンポンプ阻害薬(PPI)が有効である。
- e ヒスタミンH2 受容体拮抗薬が第一選択である。

正解：d

解説：萎縮のない胃粘膜の高齢女性で、脳出血のため経口摂取が困難となり胃瘻が造設されている。3ヶ月前の内視鏡検査では全く異常がないことから、今回の内視鏡通過困難な狭窄は悪性腫瘍によるものは考えにくく、選択肢aとbは除外されよう。胃瘻が造設されており狭窄解除のための手術も適応ではないと考えられる。食道静脈瘤の患者に対する内視鏡的静脈瘤結紮術(EVL)では、潰瘍の治癒後に瘢痕を残すことがあるが通常食道狭窄を起こすことはなく、しかもこの症例では内視鏡的静脈瘤結紮術(EVL)の既往の記載もないことから選択肢cも考えにくい。この症例では出血原因を検索するため、胃瘻チューブからチューブを抜き胃瘻から経鼻内視鏡を挿入して観察したところ、胃・十二指腸には問題なかったが食道には写真Aに示すように半周を越える大きな潰瘍が認められた(通常の内視鏡とは逆に食道下部から中部を見ている)。近接すると写真Bの右側に狭窄した肛側の瘻孔が認められた。このことから逆流性食道炎による食道狭窄と診断され、プロトンポンプ阻害薬(PPI)を胃瘻チューブから投与したところ貧血が著明に改善された。ヒスタミンH2 レセプター拮抗薬の胃酸分泌抑制効果はプロトンポンプ阻害薬(PPI)に比較し弱く、この症例のような潰瘍を伴う逆流性食道炎に対しては不十分であるため選択肢eは不適切である。なお、夜間の酸分泌を抑制するためにはH2 レセプター拮抗薬をPPIに加えることが有効である(保険適応ではないが)。逆流性食道炎で内

視鏡の通過が不可能になるほどの狭窄をおこすことはまれではあるが、この症例のように急速に狭窄を起こす症例を経験する。萎縮のない胃粘膜であったことも著しい逆流性食道炎による狭窄を起こした原因と考えられる。



出題者：学内准教授・武藤弘行

神経内科問題（\*）

パーキンソニズムを来たさないものを2つ選べ。

- a. 日本脳炎
- b. 多発性脳梗塞
- c. 一酸化炭素中毒
- d. 皮質性小脳萎縮症
- e. 筋萎縮性側索硬化症

正解：d, e

解説：パーキンソニズムとは、①振戦、②筋強剛、③動作緩慢、④姿勢反射障害の4徴であり、このうち2つ以上を認める場合、パーキンソニズム陽性と判定する。症候性パーキンソニズムを来たす疾患としては、薬剤性（抗精神病薬など）、脳血管性（両側基底核の多発性脳梗塞）、脳炎後（日本脳炎）、中毒性（マンガン、一酸化炭素）外傷性（ボクサー脳症）、脳腫瘍（基底核病変）などが挙げられる。日本脳炎は、国内では年間10例以下と非常にまれな疾患になってしまったが、アジア各国などではいまだに年間3万5千～5万人の患者が発生していると言われている。多発性脳梗塞によるパーキンソニズムは小刻み歩行やすくみ足などの下肢の症状が主体で、上肢の振戦はまれである。一酸化炭素中毒によるパーキンソニズムは、暴露後一定期間をおいた後発症するため、急性期から回復しても注意が必要である。皮質性小脳萎縮症は純粋に小脳症状のみを呈する。筋萎縮性側索硬化症は、一次および二次運動ニューロンの障害であり、通常パー

キンソニズムは来たさない .

出題者：講師・滑川道人

☆☆☆☆☆☆☆☆☆☆☆☆☆☆☆☆☆☆☆☆☆☆☆☆☆☆☆☆☆☆  
☆☆☆☆☆☆☆☆☆☆☆☆☆☆☆☆☆☆☆☆☆☆☆☆☆☆☆☆☆☆

いかがでしたか？

「オリジナル問題」に対する感想をいただきましたので、紹介いたします。

☆☆☆☆☆☆☆☆☆☆☆☆☆☆☆☆☆☆☆☆☆☆☆☆☆☆☆☆☆☆  
☆☆☆☆☆☆☆☆☆☆☆☆☆☆☆☆☆☆☆☆☆☆☆☆☆☆☆☆☆☆

「一問目は病歴や既往歴、検査値からウイルスや自己免疫ではなくNASHを考えました。最近話題としてはやっているので耐糖能異常との関係や癌化しうることなどが本番も出そうな気がしています。

二問目はかなり難しかったです。三か月前に異常がないことやPEG造設していることから三か月前にはなかった病変と考えて食道癌はなさそうと判断しました。内視鏡像は狭窄があるのはわかったのですが縦走のびらんはなく、食道中部であることから逆流などは考えにくいのではと思いました。また内視鏡像では粘膜そのものにびらんや潰瘍などもなく食道癌も考えにくいと思いました。貧血があったとのことですが萎縮がないことからH.pyloriの感染がなさそうと考え、悪性貧血などは除外しました。貧血の説明がしにくいですが食道の外から圧迫されているのではと考え、縦隔の悪性リンパ腫なら急速増大も考えられるかなあと思いbを選択しましたが自信はありません。

三問目は基底核に影響しなさそうなものを考えました。日本脳炎は脳炎というくらいなので脳のどこで炎症をおこしても不思議はないなあと考え、梗塞は基底核でもよくおこるので起こりうると考えました。一酸化炭素中毒では代謝性の疾患なので脳の全域に影響が出ると考えました。皮質脊髄変性症は小脳障害が前面にでるので錐体外路が侵されるというわけではないと思います。ALSも錐体外路にフォーカスはないと思います。以上からdeを選択しました」

「消化器内科問題の1問目は、造影CTでは動脈相で染まり、その後wash outされる腫









内科通信係  
大須賀淳一

「内科通信 2011 年 1 月 26 日号」

自治医科大学内科通信の読者のみなさんへ

自治医大の内科通信です。

1 日遅れてしまい、すみませんでした。

☆☆☆☆☆☆☆☆☆☆☆☆☆☆☆☆☆☆☆☆☆☆☆☆☆☆☆☆☆☆☆☆☆☆  
☆☆☆☆☆☆☆☆☆☆☆☆☆☆☆☆☆☆☆☆☆☆☆☆☆☆☆☆☆☆☆☆☆☆

「オリジナル問題」は今回が最終回です。  
今回は、呼吸器内科とアレルギーリウマチ科からの出題です。  
基本的問題（\*）、標準的問題（\*\*）、難しい問題（\*\*\*）  
解答期限は、次号内科通信が配信されるまでとします。  
奮ってご応募ください。

☆☆☆☆☆☆☆☆☆☆☆☆☆☆☆☆☆☆☆☆☆☆☆☆☆☆☆☆☆☆☆☆☆☆  
☆☆☆☆☆☆☆☆☆☆☆☆☆☆☆☆☆☆☆☆☆☆☆☆☆☆☆☆☆☆☆☆☆☆

呼吸器内科問題（\*\*）

次の腫瘍随伴症候群のうち、小細胞肺癌で見られるのはどれか。2つ選べ。

- a コロニー刺激因子（CSF）産生
- b ヒト絨毛性ゴナドトロピン（hCG）産生
- c 副甲状腺ホルモン関連ペプチド（PTHrP）産生
- d Lambert-Eaton 筋無力症候群
- e 抗利尿ホルモン分泌異常症候群（SIADH）

出題者：教授・杉山幸比古

アレルギーリウマチ科問題（\*\*）

強直性脊椎炎の脊椎運動制限を客観的に評価する方法はどれか。1つ選べ。

- a アレンテスト
- b サクソンテスト







た。治療は禁煙が重要で、重症例では血行再建術や交感神経節ブロックも行うと聞いたことがあります。発症と HLA の関係についてはわからなかったですが、Buerger 病は ASO と比較しても比較的末梢の血管に生じる病変であり、QOL の低下は著しくても、生命予後が不良とまでは言えないかと思い、a を選びました。内分泌代謝科問題では、痛風は圧倒的に男性に多いと覚えていました。尿路の尿酸結石の治療として、尿をアルカリ化して尿酸を溶かすというものがあるので、逆に尿が酸性化すれば尿酸塩は溶けにくくなるだろうと思い、a を選びました」

「循環器内科問題では TAO は動脈硬化というより血栓や血管炎に近いと記憶していたので全身にはさほど影響ないと考えました。禁煙は言わずもがな重要ですし、交感神経節ブロックなども行うと思います。所見も cork screw 像が有名なのであっていると思います。以上から a を選択しました。内分泌代謝内科では尿酸結石のできた時クエン酸投与してアルカリ化するぐらいなので溶解度はアルカリの度合いによると思いました。従って酸性になればなるほど溶解度は下がると考えました。高尿酸血は 7 以上でメタボリックシンドローム基準は腹囲、血圧、TG、HDL、血糖などなので含まれません。ただ尿酸値が高い方がどれくらいの割合で痛風発作を起こすのかはわかりませんでした。しかし最初に挙げた理由で a かなあと思い a を選択しました」

☆☆  
☆☆

あと 2 回で今年度の内科通信は終了になります。  
では、また来週。

内科通信係  
大須賀淳一