＜内科通信 2013 年 4 月 30 日号＞

自治医科大学内科通信の読者のみなさんへ

こんにちは。
自治医大の内科通信です。
いよいよ新学期が始まりました。
早速今年度の配信を開始いたします。
今年度は月に 1～3 回配信してまいります。

コンテンツとしては、
「科長による各診療科の紹介」
「研修プログラム、教育プログラムの紹介」
「自治医大で研修中のレジデントの声」
「オリジナル問題とその解説」
が基本になります。
皆さんのご質問やご要望にもお応えしたいと思いますのでご連絡ください。

☆★☆

今年度から、担当が北條先生から大澤に変わりましたので、簡単にご挨拶したいと思います。
　4 月になって新入生、新レジデントを迎え、自治医大内科学講座の各部門は慌ただしく動き始めております。それに加えて今年は桜の開花が早かったため、花見もあっという間に終わってしまい、早くも仕事モードへと突入してしまいました。
　自治医大のレジデント教育には早期より多科ローテートによる研修を取り入れてきた歴史があります。高齢化社会になって全人的な医療はますます必要となってきており、内科学講座でも質の高い教育とともに視野の広い知識や技術の習得を目指しております。
　自治医大のレジデントの特徴は、その出身大学として全国各地から集まってきているという点があげられます。自治医大卒業生は地域医療を実践するために各出身県へ戻ってしまい、卒業生レジデントがいない医局としてはレジデントの皆さんはとても大切な存在であります。
　レジデントの皆さんもいろいろな考え方の人と接し、お互いにそれぞれのレベルを高め合ういい機会と思います。興味のある方は大歓迎です。ぜひ見学に来てください。

☆★☆

それでは今回のオリジナル問題を提示させて頂きます。今回の担当は消化器内科と神経内科です。

問題１
肝臓を穿刺するのを２つ選べ。

a.肝生検
b.肝動脈造影
c.肝 Dynamic CT
d.経皮的胆嚢ドレナージ
e.内視鏡的胆管ドレナージ

難易度：＊
出題者：玉田喜一　先生
　実践的な問題ですね。検査を見学していれば比較的簡単です。

続いては神経内科から問題です。

問題２
　66 歳の男性．2 週間前より，複視と歩行時のふらつきを自覚し，徐々に増悪した．前医では，頭部 MRI で異常はないが眼球運動障害を指摘されて当院に来院した．感冒症状や下痢の先行はなかった．飲酒は日本酒 2 合/日を 35 年間．半年ほど前に喉頭癌を指摘され放射線照射を受けた．その後より味覚障害が出現し食事摂取が減少した．一般所見では，意識清明で，血圧，体温に異常なし．神経学的には，瞳孔は正円同大で，対光反射は迅速，眼瞼下垂はなく，眼球運動は両側方に制限があり，注視方向眼振を認めた．構音障害はなく，体幹と四肢の失調を認め，歩行時のふらつきが著明であった．四肢の筋力低下はなく，腱反射も左右差無く正常で，病的反射はない．その他異常所見はない．脳脊髄液所見：初圧 12cmH2O，終圧 10ｃｍH2O，　無色透明，細胞数 3/μl（単核のみ），蛋白 35mg/dl，糖 100mg/dl，血液所見：WBC 8200/μl，RBC 440 万/μl，Hb 10.1g/dl，Hct 32.0%，MCV 72.7fl，MCH 23.0pg，MCHC 31.6g/dl Plt 22.3 万/μl，血液生化学所見：TP 7.6g/dl，T-Bil 1.0g/dl，AST 77U/l，ALT 77U/l，γGTP 200U/l，LDH 166U/l，CK 44U/l，BUN 20.8mg/dl，Cr 0.79mg/dl，Na 131mEq/l，K3.6mEq/l，Cl 87mEq/l，Ca 10.2mg/dl，BS 154mg/dl，HbA1c (NGSP) 5.4%，　頭部 MRI（前医で撮影された T1 強調(A)，T2 強調(B)と FLAIR 画像(C)と，一週間後の当院で撮影された造影 T1 強調(D)，T2 強調(E)と FLAIR 画像(F)）を示す．

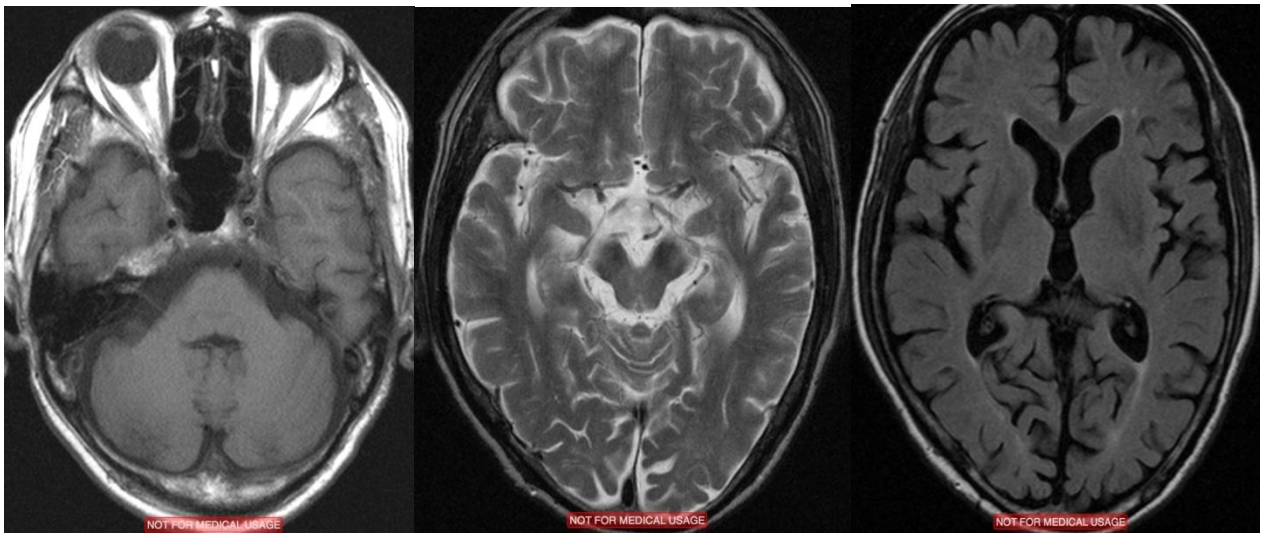

A　　B　　C

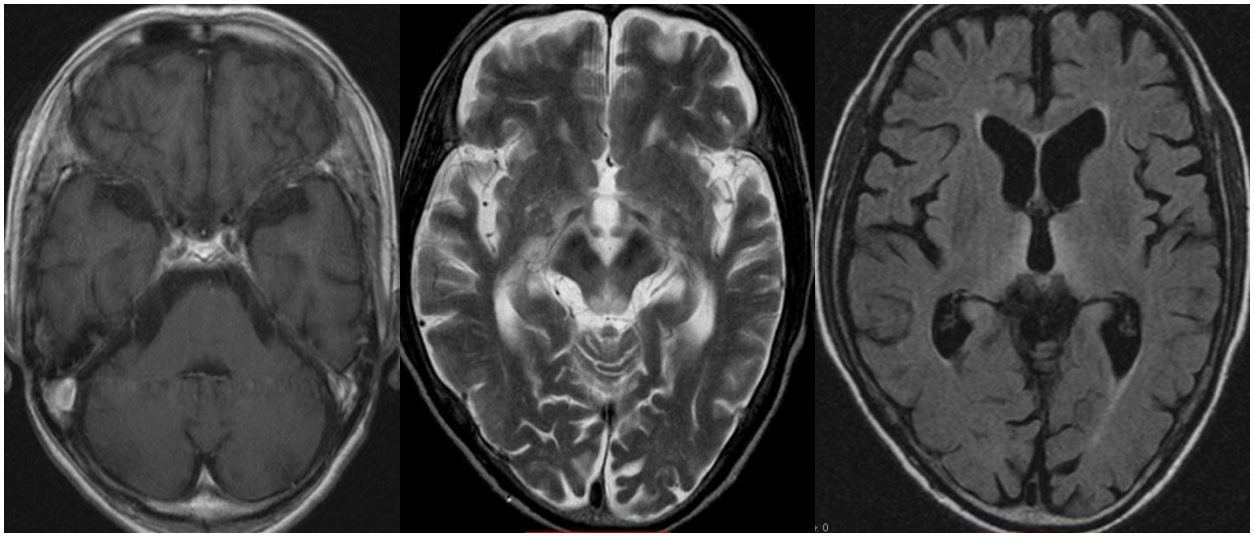

D　　E　　F

診断として最も考えられるのはどれか．１つ選べ.

a. 中脳梗塞
b. Fisher 症候群
c. Wernicke 脳症
d. 脊髄小脳変性症
e. 喉頭癌の頭蓋底浸潤

難易度＊＊
出題者：嶋崎晴雄　先生
知識がないとちょっと難しい？？？

☆★☆★☆★

☆★☆★☆★