

症例報告

尿道下裂術後尿道皮膚ろうに対する
精巣鞘膜利用修復術鈴木 一実¹, 西澤 秀治^{1,2}, 貫井 昭徳¹,
森田 辰男¹

要 約

尿道形成術施行後の再発性尿道皮膚ろうに対し、精巣鞘膜を利用した修復術を施行した尿道下裂患者3症例を報告する。患者は3例とも penoscrotal type の尿道下裂患者で、初回手術（尿道形成術）は2例は tubularized incised plate (TIP) 法、1例は Duckett 法であった。手術時の年齢は3歳、3.6歳、8.8歳であった。平均10.7か月（9～12か月）の術後経過で尿道皮膚ろうの再発はみられない。再発性尿道皮膚ろうに対し、精巣鞘膜を利用した修復術は非常に有効と考えられ、精巣への合併症もなく、手技も容易である。

（キーワード：尿道下裂，尿道皮膚ろう，精巣鞘膜）

I. はじめに

尿道下裂に対する尿道形成術において、下裂の程度や術式、術者の技量などにより様々であるが、4～25%に尿道皮膚ろうの合併症が発生する¹⁾。尿道皮膚ろうに対して多くの場合単純閉鎖術を施行するが、その成功率は71%との報告もある²⁾。そのため尿道皮膚ろうの再発が繰り返され、多数回の修復術が必要となることがある。今回われわれは尿道下裂術後の再発性尿道皮膚ろうに対し、片側の精巣鞘膜を利用した修復術を施行し、経過良好な3例を経験したので、その経過および手技について若干の文献的考察を加え報告する。

II. 症例

症例 1

手術時年齢：3歳0か月

下裂のタイプ：penoscrotal type

合併症：なし

現病歴：

2歳1か月時、尿道形成術（tubularized incised plate, 以下 TIP 法）施行した。術後1か所

（subcoronal）に尿道皮膚ろうを認めた。

2歳8か月時、単純閉鎖術を施行した。術後前回と同部位に尿道皮膚ろうを認めた。

3歳0か月時、精巣鞘膜利用修復術を施行した。術後9か月の現在経過良好である。

症例 2

手術時年齢：3歳7か月

下裂のタイプ：penoscrotal type

合併症：左手指形成不全，二分陰囊

現病歴：

1歳11か月時、尿道形成術（TIP 法）および二分陰囊修復術を施行した。2か所（penoscrotal angle および penile shaft）に尿道皮膚ろうを認めた。

3歳1か月時、単純閉鎖術を施行した。術後1か所（前回と同部位の penile shaft）に尿道皮膚ろうを認めた。

3歳7か月時、精巣鞘膜利用修復術を施行した。術後12か月の現在経過良好である。

症例 3

手術時年齢：8歳9か月

下裂のタイプ：penoscrotal type

1 自治医科大学腎泌尿器外科学講座

2 長野市民病院泌尿器科

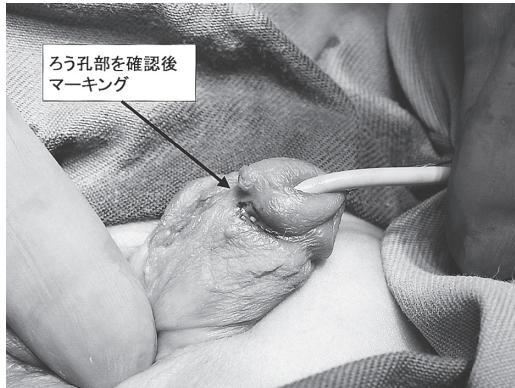

図1

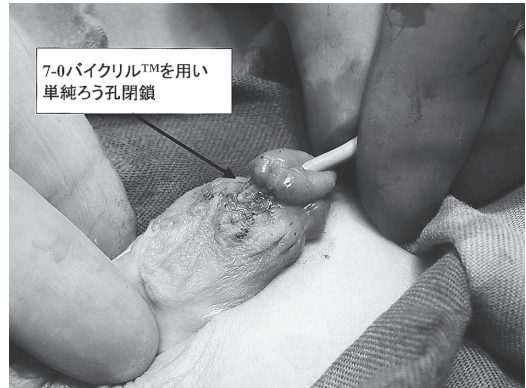

図2

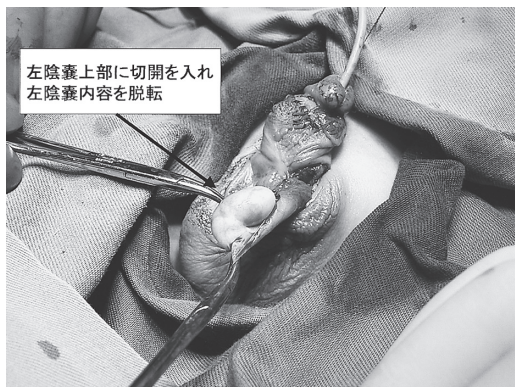


図3

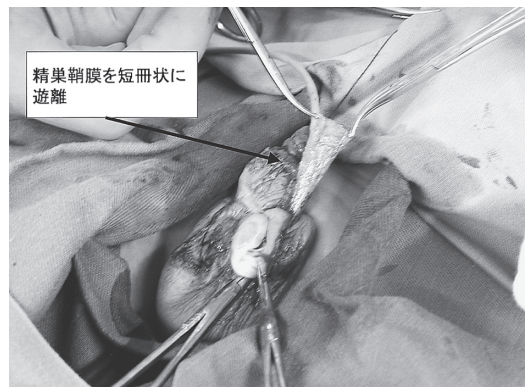


図4

合併症：低出生体重児（1422 g で出生）

現病歴：

1歳3か月時，尿道形成術（Duckett 法）を施行した（当院小児外科）。術直後より外尿道口の後退が出現した。

2歳2か月時，尿道形成術（修復術）を施行した（当院小児外科）。術後外尿道口の後退，2か所（penoscrotal angle および penile shaft）に尿道皮膚ろう，尿道狭窄が出現した。

3歳9か月時，尿道形成術（Mathiew 法）および尿道皮膚ろうの単純閉鎖術を施行した（当院小児外科および当科）。術後外尿道口の後退，尿道狭窄，1か所（前回と同部位の penile shaft）に尿道皮膚ろうが出現した。

6歳11か月時，内尿道切開術，尿道皮膚ろうの単純閉鎖術を施行した（当科）。術後尿道狭窄，2か所（penile shaft）に尿道皮膚ろうが出現した。

8歳9か月時，内尿道切開術，精巣鞘膜利用修復術を施行した（当科）。術後11か月の現在経過良好である。

Ⅲ. 手術手技

- (1)全身麻酔，仰臥位にて手術開始。
- (2)外尿道口よりインジゴカルミン生理食塩水を注入し，尿道皮膚ろう部（ろう孔部）を確認しマーキング（図1）。
- (3)ろう孔部の皮膚を楔形に切除し，形成尿道のろう孔部を切除。
- (4)7-0吸収糸（バイクリル™）にて，形成尿道のろう孔部を結節縫合（単純閉鎖術）（図2）。
- (5)片側の陰嚢部に約2～3cm程度の横切開をおき，陰嚢内容を創外へ脱転。栄養血管を温存しながら精巣鞘膜を短冊状に遊離（図3，4）。

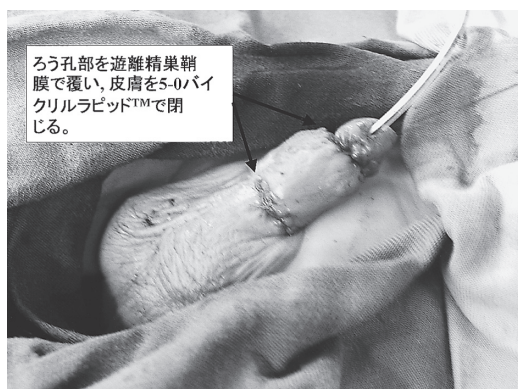

図5

- (6)ろう孔部を遊離精巣鞘膜で覆い、7-0吸収糸(バイクルラピッド™)で周囲の皮下組織に固定。
- (7)皮膚を5-0吸収糸(バイクルラピッド™)で結節縫合(図5)。
- (8)尿道には6F スプリントカテーテルを留置。

IV. 術後管理

- (1)創は創保護材(カラヤヘッシブなど)でスプリントカテーテルと一緒に覆う。
- (2)術後3日目に創部を確認し、消毒。創保護材でdressing。(その後外泊へ)
- (3)術後6日目に創部を確認し、消毒。ゲンタシン軟膏を塗布。(その後外泊へ)
- (4)術後10日目にスプリントカテーテルを抜去。(自排尿があれば退院)

V. 考察

尿道下裂の術後の合併症の主なものとしては、外尿道口の後退、新外尿道口を含めた形成尿道の狭窄、形成尿道の憩室、尿道皮膚ろうがあげられる³⁾。小さな憩室は排尿に影響しなければ、とくに治療を要さないことが多く、また尿道狭窄は軽度であれば、外来でブジーなどで対応可能である。一方尿道皮膚ろうはほぼ必ず再手術が必要となり、患者の負担は大きい。初回尿道形成術時に患者自身の低形成尿道と陰茎周囲の皮膚で形成された新尿道との吻合部や、新尿道の縫合部に、包皮の皮下組織を覆う工夫がなされているが、形成尿道の血流低下や、低形成尿道組織の脆弱性、感染などにより尿道皮

膚ろうが発生すると考えられる。このため、新尿道部の周囲に血流の多い十分な厚みのある組織を充填する発想が生まれ、その一つの組織が精巣鞘膜である。

1986年のSnowによる尿道下裂手術に精巣鞘膜を利用した最初の報告によると、20例の初回尿道形成術に利用し、2例(10%)に尿道皮膚ろうが出現している⁴⁾。さらにその後も初回尿道形成術に精巣鞘膜を利用した報告も散見されている。上記のSnowらは1995年に89例の精巣鞘膜利用症例を報告し、この中で107例の非利用症例に比べ、尿道皮膚ろう発生率は低かったと述べている⁵⁾。またChatterjeeらは、49例のTIP法を施行した症例のうち、20例に肉様膜を、29例に精巣鞘膜を利用し、尿道皮膚ろう発生率は、肉様膜利用群が3例(15%)、精巣鞘膜利用群が0例(0%)であったと報告している⁶⁾。

一方尿道皮膚ろう出現時、修復手術に精巣鞘膜を利用した報告としては、Josephらは2~8回の外科的治療歴を有する症例11例に利用し、術後に尿の溢流、外尿道口の開大および外尿道口狭窄の合併症は認められたが、尿道皮膚ろうの出現症例はなかったと報告している⁷⁾。またLandauらは1~5回の外科的治療歴を有する14例の再発性尿道皮膚ろう症例に利用し、尿道皮膚ろうや尿道狭窄症例はなかったと報告している⁸⁾。さらに最近ではRouthらは初回手術でTIP法を施行した0~4回の外科的治療歴を有する16例(前治療なしが4例)に利用し、全例成功したと報告している⁹⁾。

尿道皮膚ろう修復術に関しては、肉様膜や¹⁰⁾、頬粘膜¹¹⁾を利用した報告も散見されるが、上述のごとく、前者は精巣鞘膜利用症例より成功率が低い、後者は成功率は比較的高いようだが、手技的に難易度が高いなどの問題点があると考えられる。敢えて本手技に関し、不安な点をあげるとすると、精巣への影響であるが、自験例において現時点では精巣の萎縮などは認めていない。

精巣鞘膜利用尿道皮膚ろう修復術は、手技が比較的容易であり、成功率も高く、試みる価値のある手技と考えられる。

文 献

- 1) Creevy CD : The correction of hypospadias : a review. *Urol Surv* 8 : 2-68, 1958.
- 2) Shabkar KR, Losty PD, Hopper M, Wong L, Rickwood AMK : Outcome of hypospadias fistula repair. *BJU Int.* 89 : 103-105, 2002.
- 3) Amukele SA, Stock JA, Hanna MK : Management and outcome of complex hypospadias repairs. *J Urol* 174 : 1540-1543, 2005.
- 4) Snow BW : Use of tunica vaginalis to prevent fistulas in hypospadias surgery. *J Urol* 136 : 861-863.
- 5) Snow BW, Cartwright PC, Unger K : Tunica vaginalis blanket wrap to prevent ureterocutaneous fistula : an 8-year experience. *J Urol* 153 : 472-473, 1995.
- 6) Chatterjee US, Mandal MK, Basu S, et al : Comparative study of dartos fascia and tunica vaginalis pedicle flap for the tubularized incised plate in primary hypospadias repair. *BJU Int* 94 : 1102-1104, 2004.
- 7) Joseph DB and Perez LM : Tunica vaginalis onlay urethroplasty as a salvage repair. *J Urol* 162 : 1146-1147, 1999.
- 8) Landau EH, Gofrit ON, Meretyk S, et al : Outcome analysis of tunica vaginalis flap for the correction of recurrent urethrocutaneous fistula in children. *J Urol* 170 : 1596-1599, 2003.
- 9) Routh JC, Wolpert JJ, Reinberg Y : Tunneled tunica vaginalis flap is an effective technique for recurrent urethrocutaneous fistulas following tubularized incised plate urethroplasty. *J Urol* 176 : 1578-1581, 2006.
- 10) Youssef AH, Fath-Alla M, El-kassaby AW : Perineal subcutaneous dartos pedicled flap as a new technique for repairing urethrocutaneous fistula. *J Urol* 161 : 1498-1500, 1999.
- 11) Snodgrass W and Elmore J : Initial experience with staged buccal graft (Bracka) hypospadias reoperations. *J Urol* 172 : 1720-1724, 2004.

Tunica vaginalis flap for the correction of recurrent urethrocutaneous fistula

Kazumi Suzuki¹, Shuji Nishizawa^{1, 2}, Akinori Nukui¹,
Tatsuo Morita¹

Abstract

The surgical technique of repairing a recurrent urethrocutaneous fistula after urethroplasty in three hypospadias children is reported. Three hypospadias boys were repaired using a tunica vaginalis flap followed by simple fistula closure of a urethrocutaneous fistula. All boys had penoscrotal type hypospadias at birth. Initial operations used the tubularized incised repair (TIP) method in 2 and the Duckett method in 1. The patients' age at surgery were 3 years, 3.6 years, and 8.8 years. After a mean followup of 10.7 months (range 9 to 12) no patient had recurrence of the urethrocutaneous fistula. Repair of recurrent urethrocutaneous fistulas with a tunica vaginalis flap is highly effective. It is a simple procedure with no complications in the testicles.

¹ Department of Urology, Jichi Medical University

² Department of Urology, Nagano Municipal Hospital