

## 自らの経験を発信すること -COVID-19 患者に発生した脳静脈洞血栓症について-


### ☆推薦文☆

現在国内では新型コロナウイルスの第3波が猛威を振るっています。COVID-19ではウイルスによる血管への直接障害やサイトカインストームが引き起こされ、多臓器に血栓症を発症し易いことが特徴です。杉山先生は神戸医療センターでCOVID-19治療の最前線で診療にあたられ、その中で脳静脈血栓症(CVT)を合併した症例を経験されました。当時COVID-19に合併したCVTの症例は世界でもほとんど報告されておらず、限られた情報の中で最善の治療を尽くされました。COVID-19合併CVTの詳細な臨床経過と治療について記載した論文を投稿し、revise無しで採択されました。COVID-19合併CVTは臨床像が多彩であり、診断に難渋する症例や重症化することも多く、その意味で本邦から報告された貴重な症例であると同時に杉山先生の臨床に対する熱意に敬意を表します。

自治医科大学附属病院脳卒中センター内科学講座神経内科学部門 田中亮太

### 神戸医療センター呼吸器内科 杉山陽介（兵庫県34期卒業）

今回、COVID-19患者に発症した脳静脈洞血栓症の症例が *Journal of Clinical Neuroscience* に掲載されました<sup>1)</sup>。初めての英語論文であり、挫けそうなこともありましたが、CRSTのご協力をいただき、形にすることができました。私の経験が他の卒業生の参考になればと思います、CRSTの先生方への感謝も込めて、報告させていただきます。



私は義務年限のうち7年間を兵庫県北部で総合診療科として勤務し、2年間を呼吸器内科として専門研修を受けました。2020年3月で義務年限を終了し、現在は神戸医療センター呼吸器内科で勤務しています。義務最終年は院内感染対策にも携わっていたので、COVID-19が地域で発生した場合にどう対応するか頭を悩ませていました。そういった中で義務年限が終了し、現職場での勤務となりましたが、兵庫県北部では発生していなかったCOVID-19が神戸市内では日常に潜む脅威となっていたことに驚きました。本症例を経験したのはそのような状況の中でした。

本患者は入院後、発熱以外の異常は認めていませんでしたが、突然、嘔吐と腹痛を訴えました。COVID-19患者における凝固異常は当時すでに報告されていたため、当初は上腸間膜動脈塞栓症を第一に疑いました。ただ、頭痛も認めたことや肺血栓塞栓症および深部静脈血栓症予防にヘパリンを投与していたことから脳卒中を発症した可能性も考慮して、全身CTを撮影したところ、頭部に異常影を認めました。休日でしたが見慣れない所見だったため、放射線科医師へ連絡し画像を供覧してもらい脳静脈洞血栓症と診断することができました。COVID-19患者における脳静脈洞血栓症の報告は当時なかったため、どのように治療を行うべきか手探りの状態で治療を行いました。しかし、一方で世界中では同様の症例が多数あるはずであり、皆、手探りで治療をしているのだろうと考えました。

そこで、本症例を英語論文にすることで、世界中の医師に診療の参考にしてもらおうことができなかと考えました。本症例の退院後すぐに執筆を開始しましたが、最初に投稿した国内英文誌ではrejectされてしまいました。初めての英語論文だったことや周囲に相談できる医師が不在だったこともあり、海外雑誌への投稿については敷居が高く、手詰まりの状態でした。その中で、思いついたのがCRSTへの相談でした。すでに国内英文誌でrejectされていたため、どのような返事がくるのか不安でしたが、事務局からは丁寧な返事をいただくことができました。また、担当になって下さった脳卒中学部門教授の田中先生にも親身に対応をしていただき、大変嬉しく感じました。田中先生からは症例で強調すべき点や投稿雑誌の選択、cover letterの記載に至るまで、ひとつひとつ教えていただくことができ、最終的には無事にacceptされることができました。

論文がacceptされたあと、他大学出身の医師に今回のことを話しましたが、どの先生も一様にCRSTのような組織があることに驚かれました。せっかく母校にこのような素晴らしい組織があるので、是非、卒業生の皆様には地域

での経験を発信するために積極的に CRST に相談されるのがよいと考えます。

- 1) Sugiyama Y, Tsuchiya T, Tanaka R, Ouchi A, Motoyama A, Takamoto T, Hara N, Yanagawa Y. Cerebral venous thrombosis in COVID-19-associated coagulopathy: A case report. *J Clin Neurosci*. 2020 Sep;79:30-32.

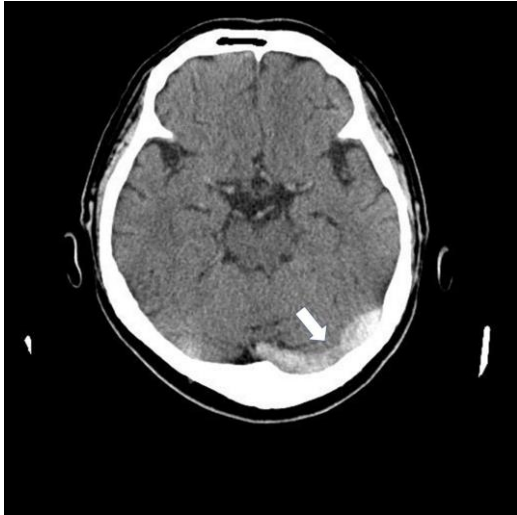

図1：脳静脈洞血栓症発症時の頭部単純CT



図2：著者近影

**地域医療オープン・ラボNews Letter原稿募集**

地域医療オープン・ラボでは、自治医大の教員や卒業生の研究活動を学内外へ発信するために、「自治医科大学地域医療オープン・ラボNews Letter」を定期的に発行しています。

<http://www.jichi.ac.jp/openlab/newsletter/newsletter.html>

- ☆ 自治医大の教員や卒業生の研究活動をご紹介ください
- ☆ 自薦・他薦を問いません
- ☆ 連絡先：地域医療オープン・ラボ [openlabo@jichi.ac.jp](mailto:openlabo@jichi.ac.jp)

[発行]自治医科大学大学院医学研究科  
地域医療オープンラボ運営委員会  
事務局 大学事務部学事課 〒329-0498 栃木県下野市薬師寺 3311-1  
TEL 0285-58-7477 / FAX 0285-44-3625 / e-mail [openlabo@jichi.ac.jp](mailto:openlabo@jichi.ac.jp)  
<https://grad.jichi.ac.jp/>