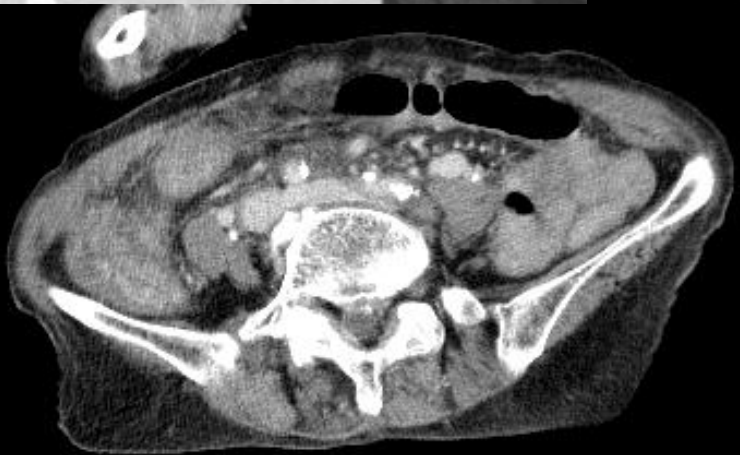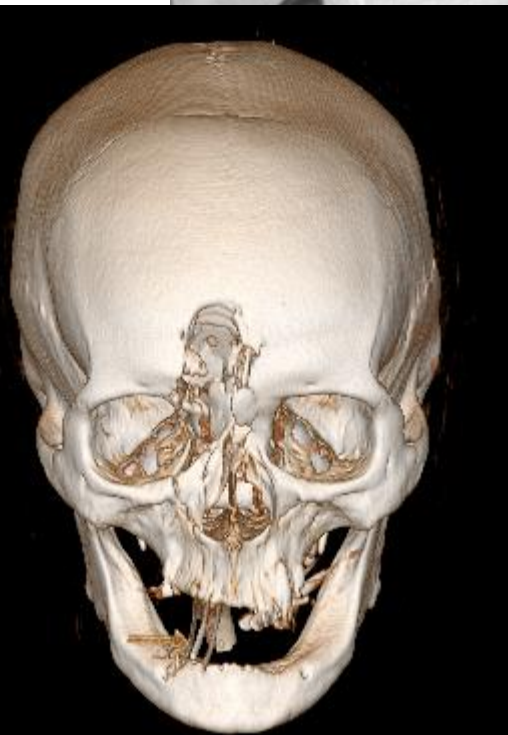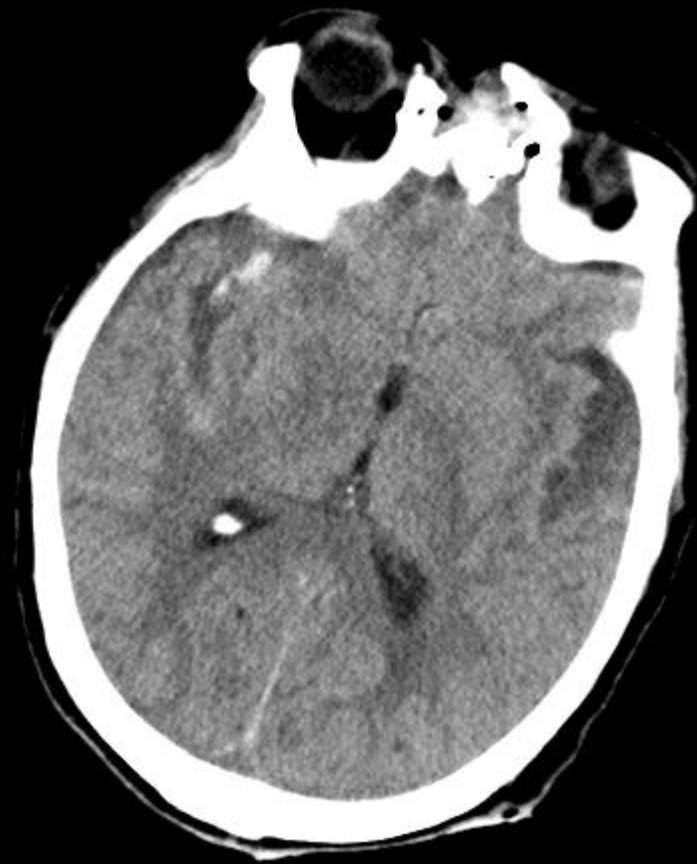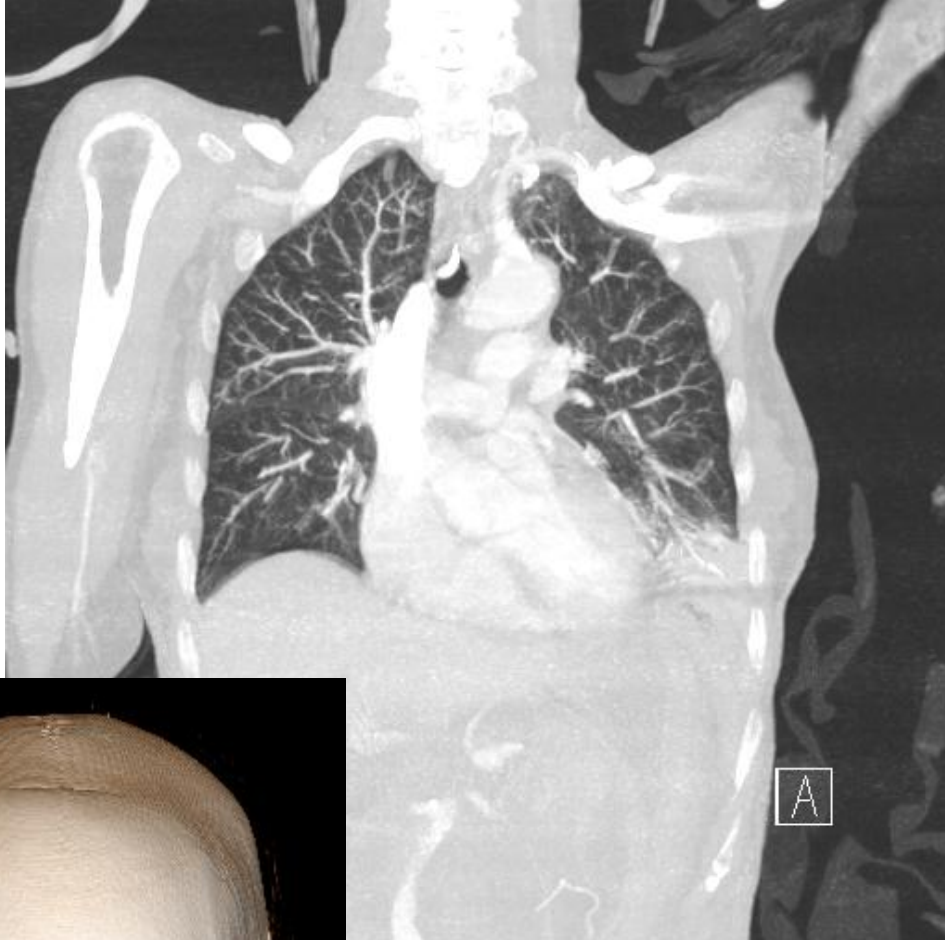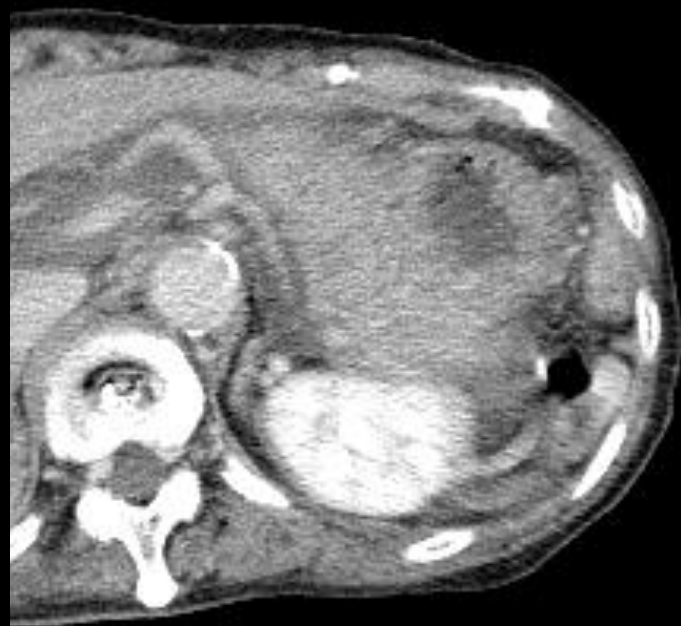
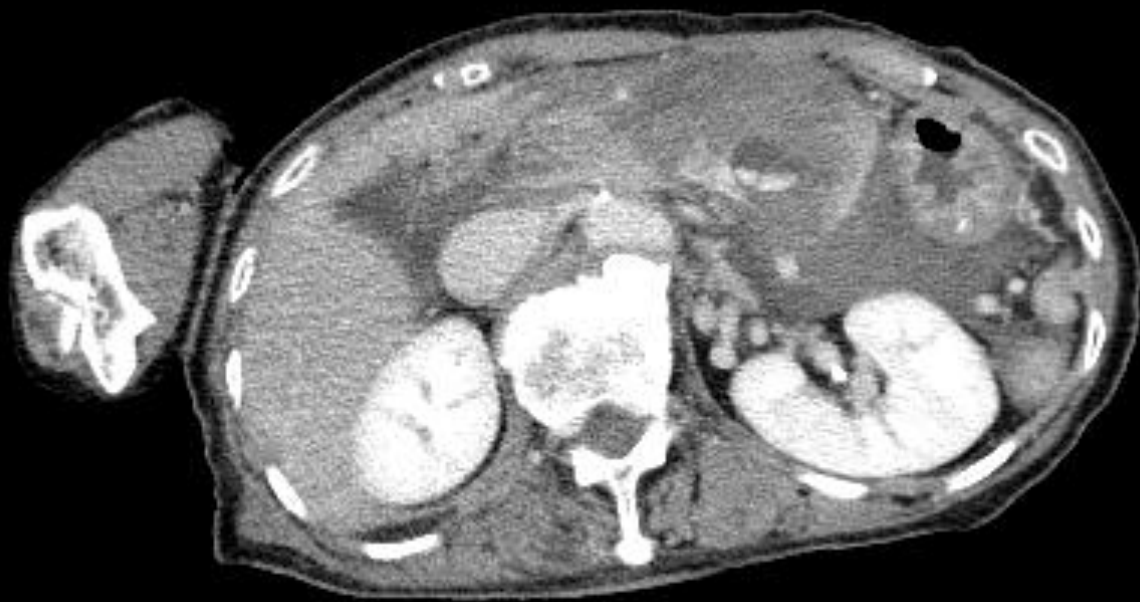
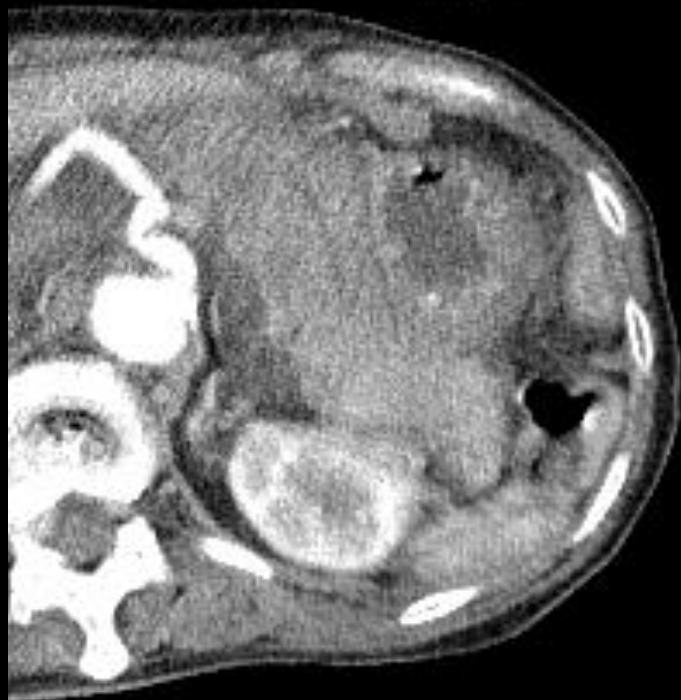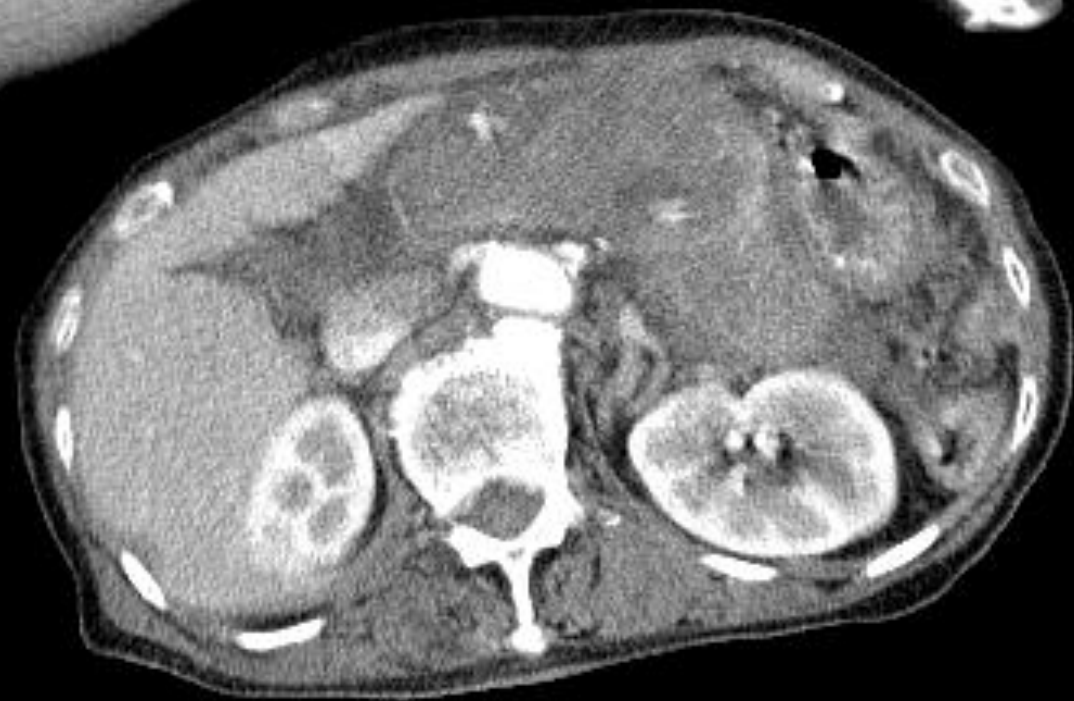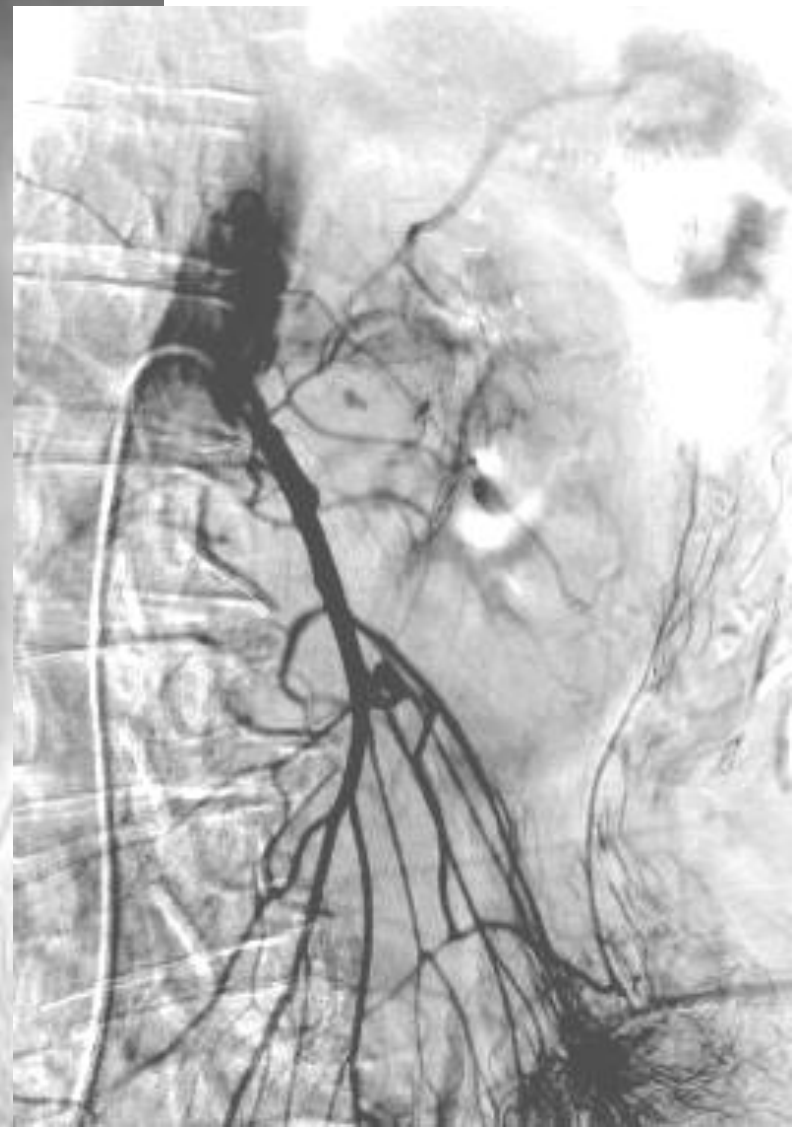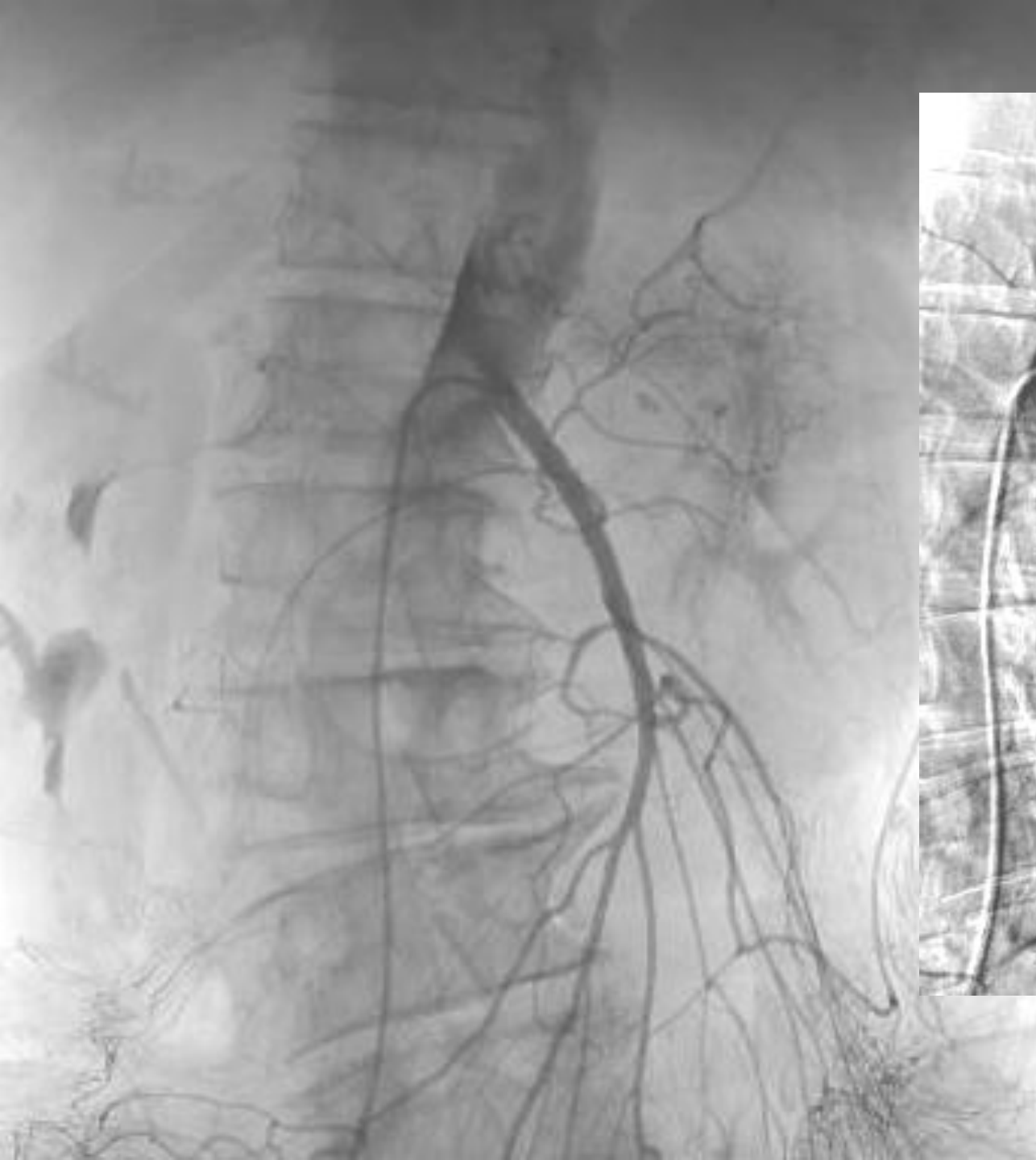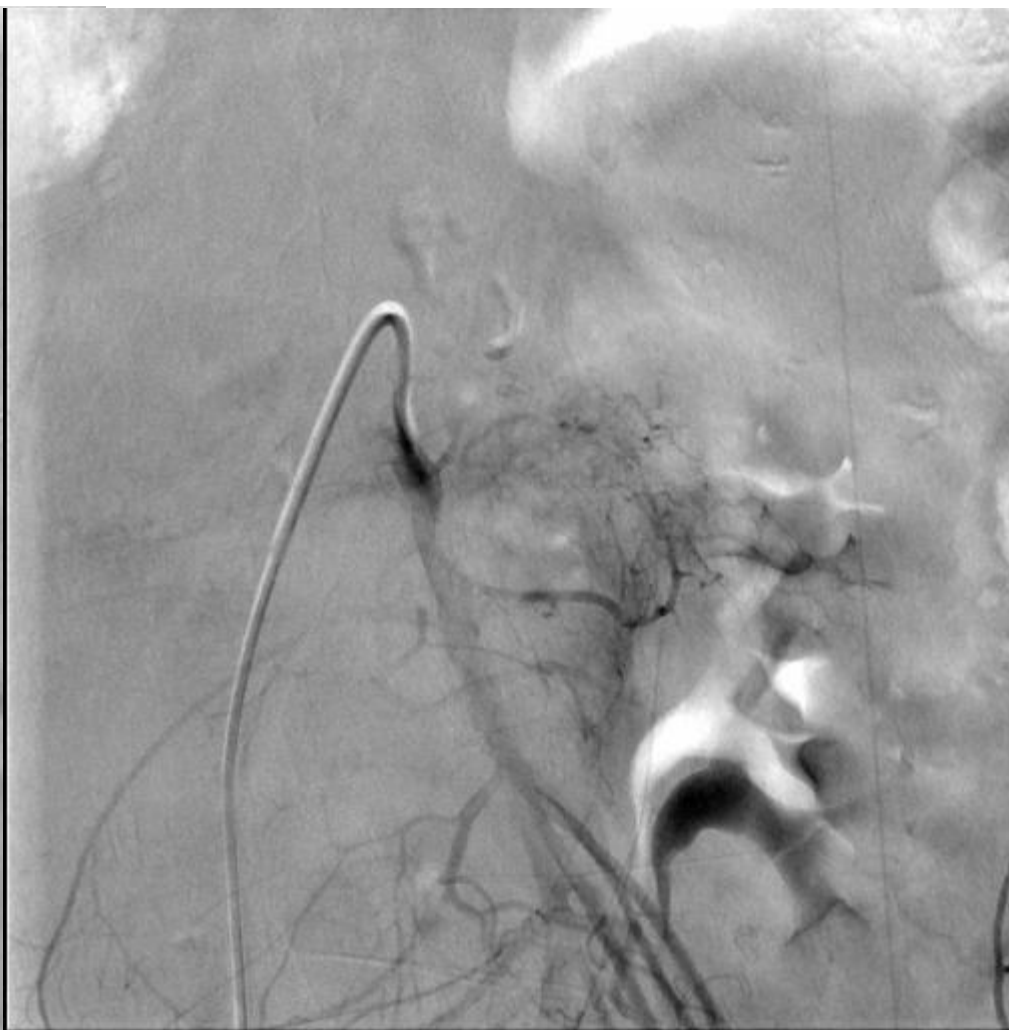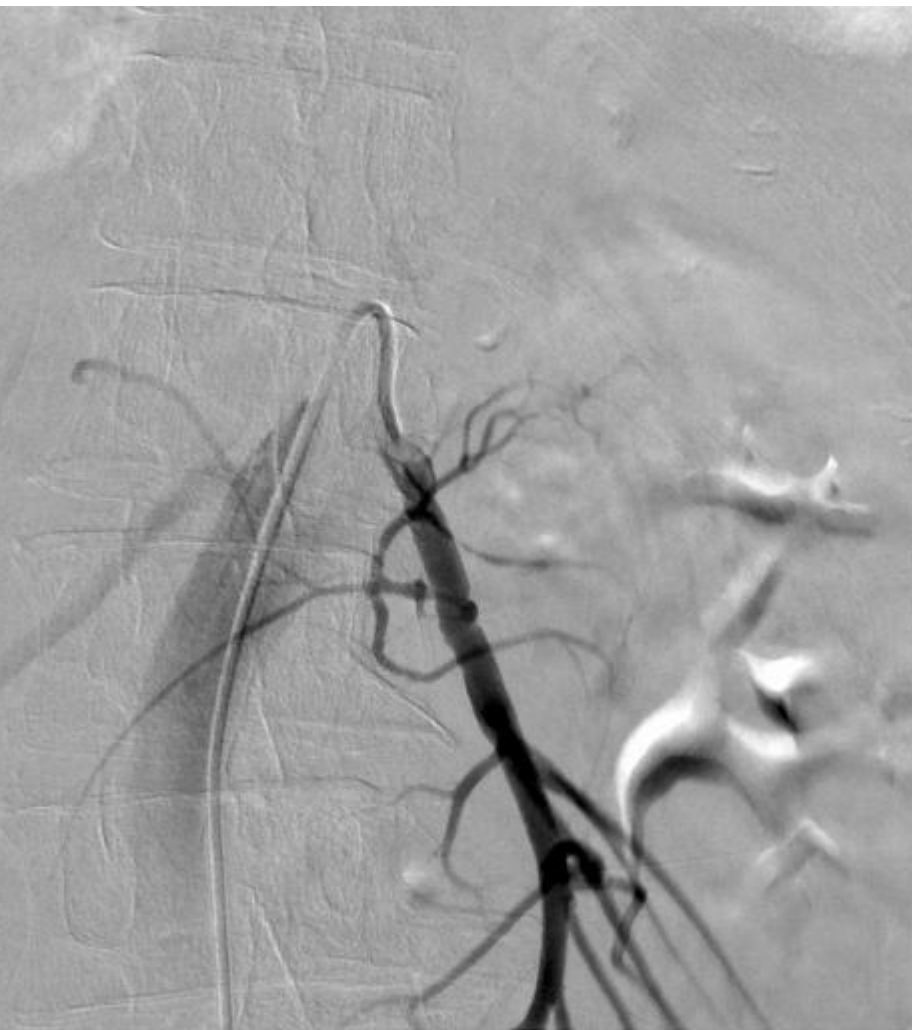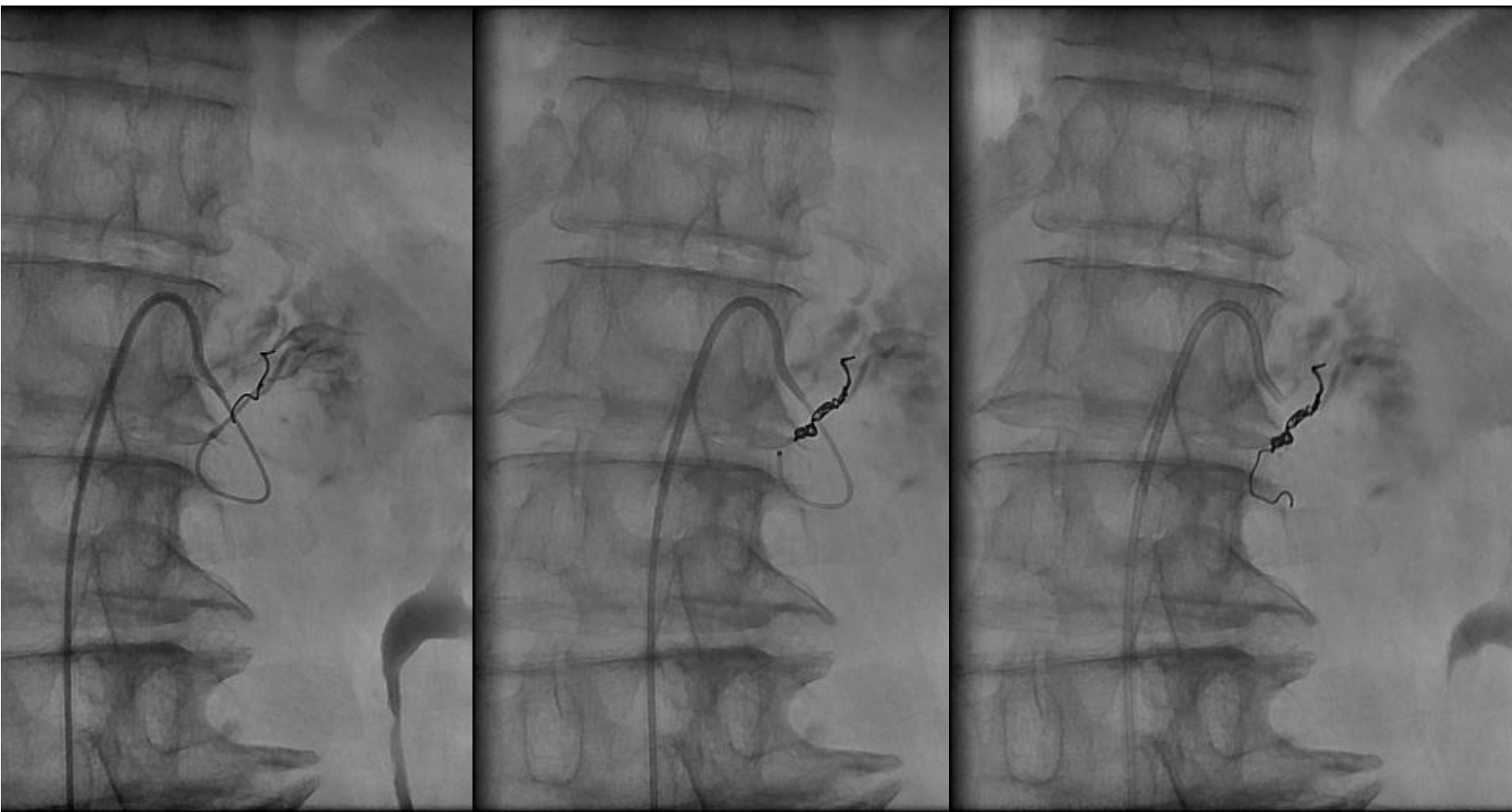


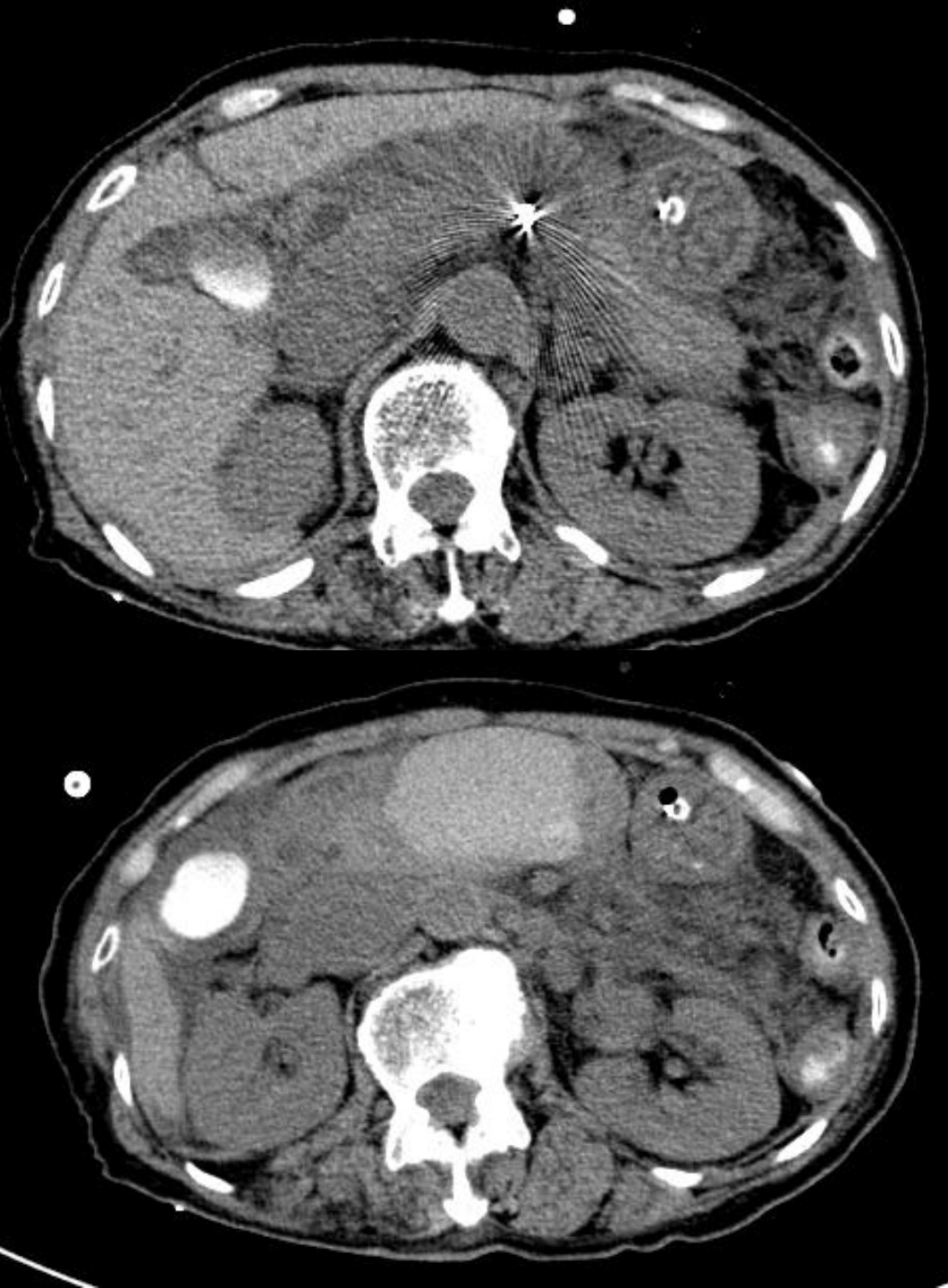
前頭部から顔面骨にかけての広
範な陥没骨折。
外傷性くも膜下出血。
気脳。
肺挫傷。
脾損傷。
上行結腸挫傷疑い。



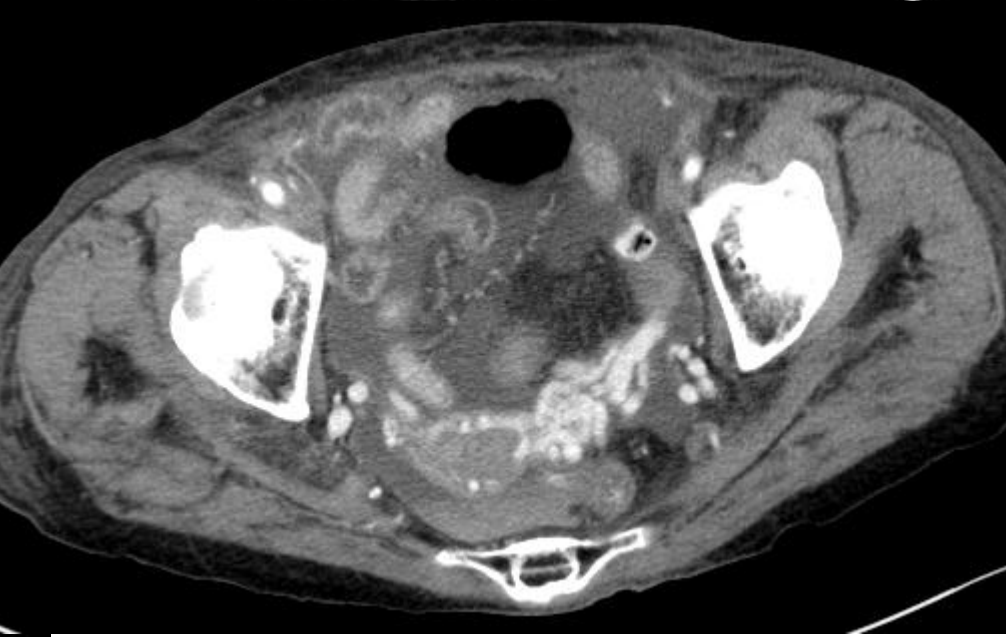
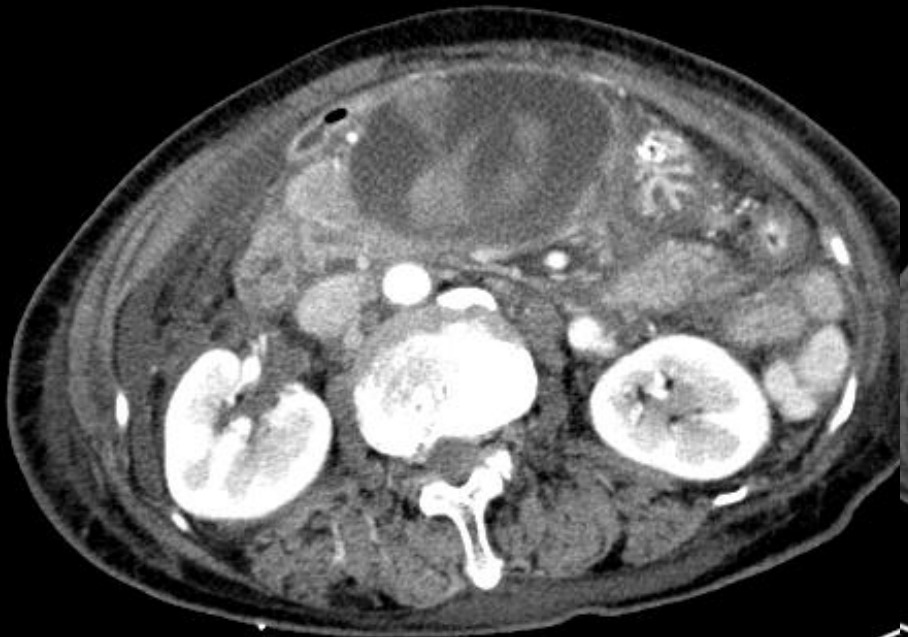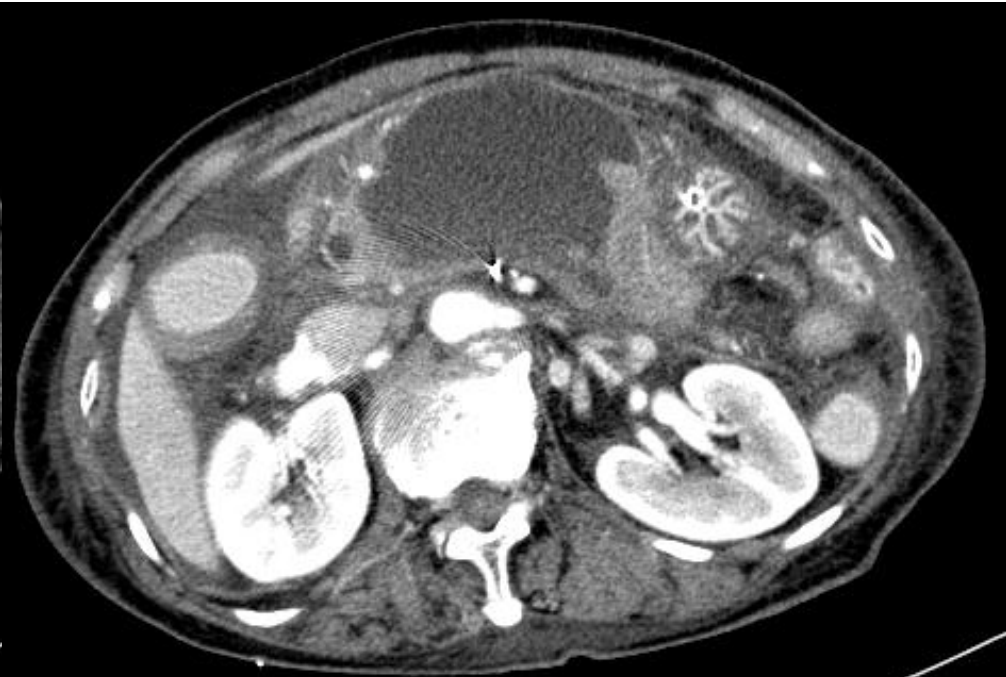

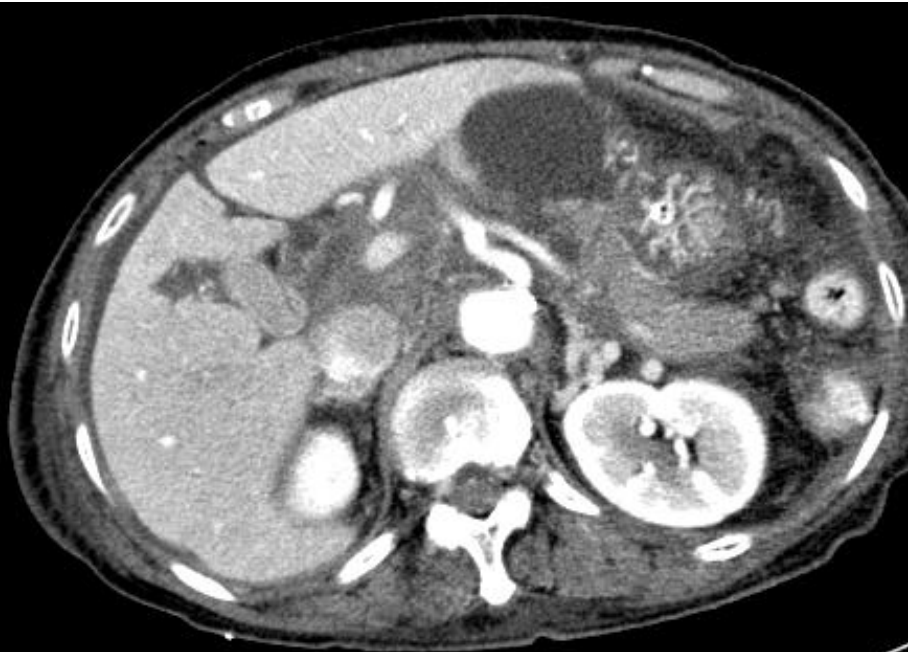


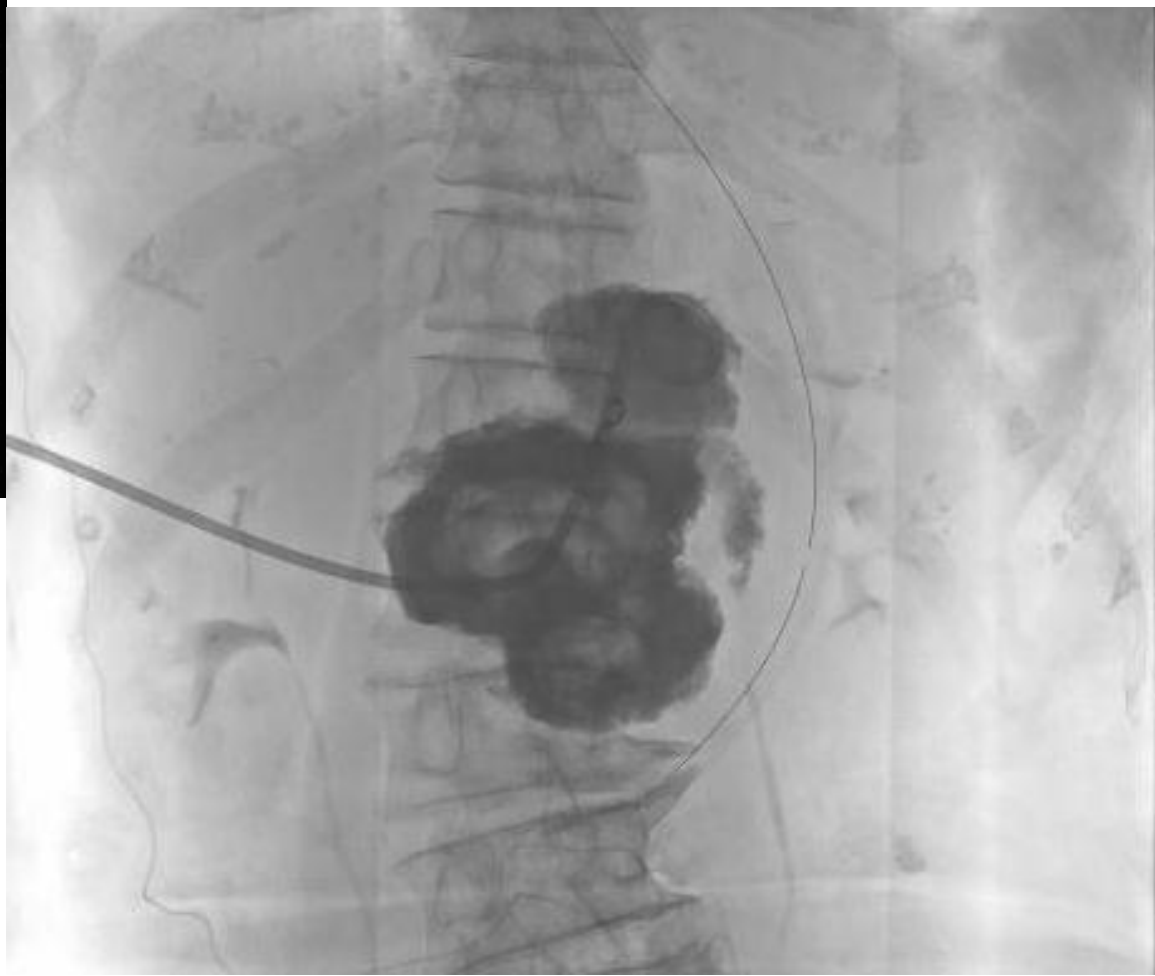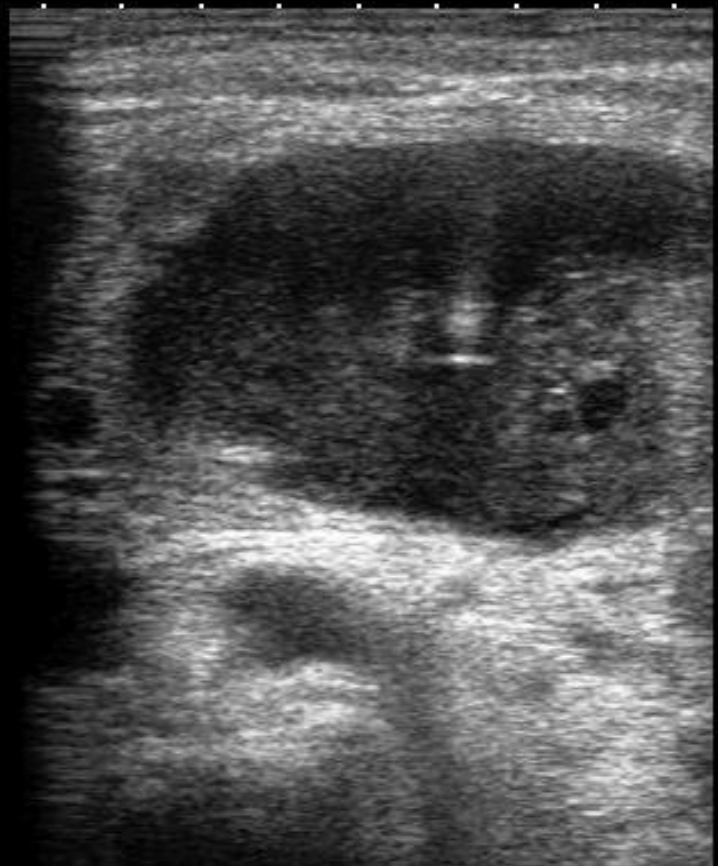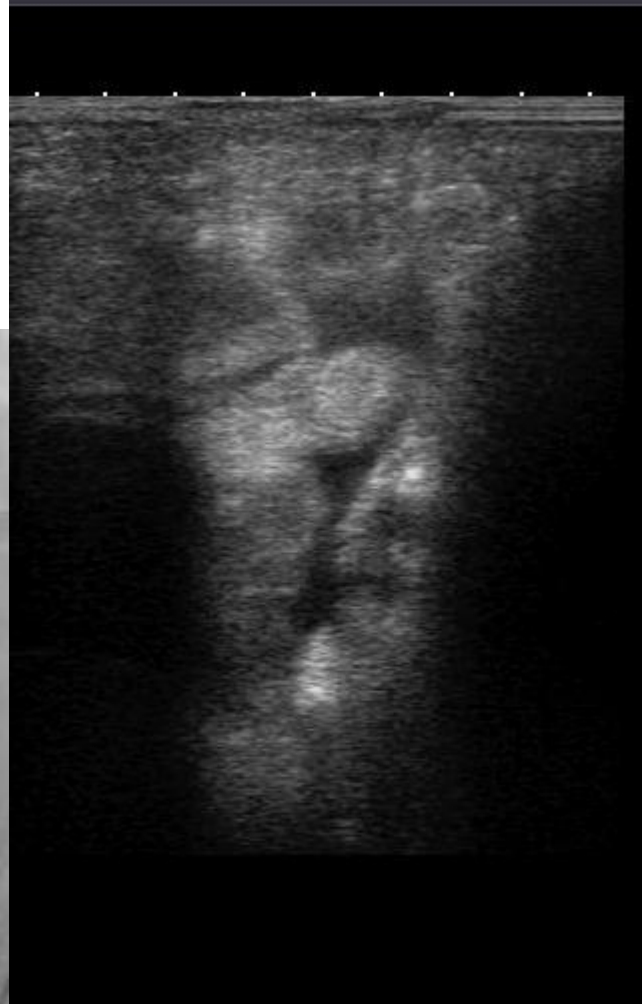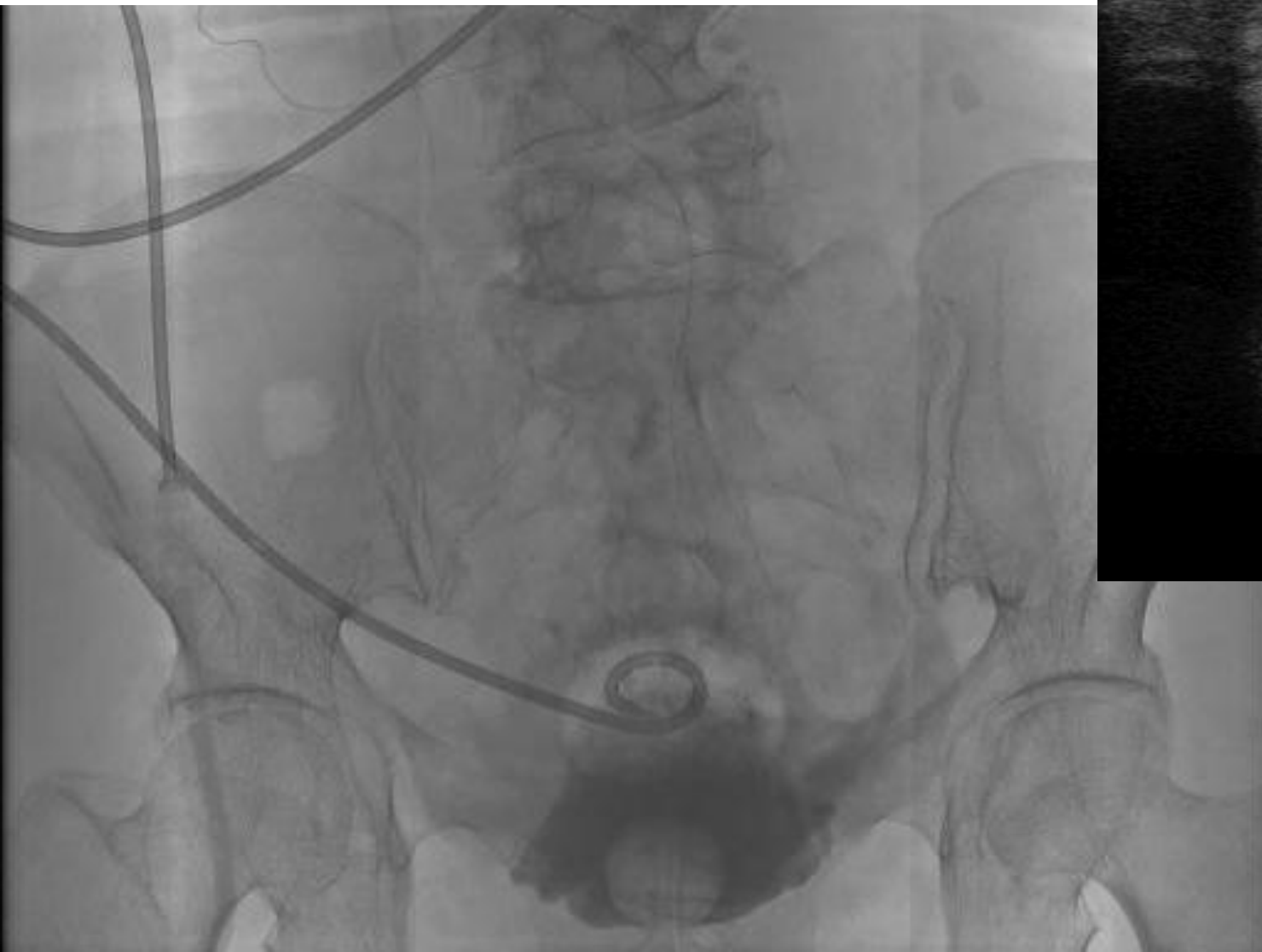




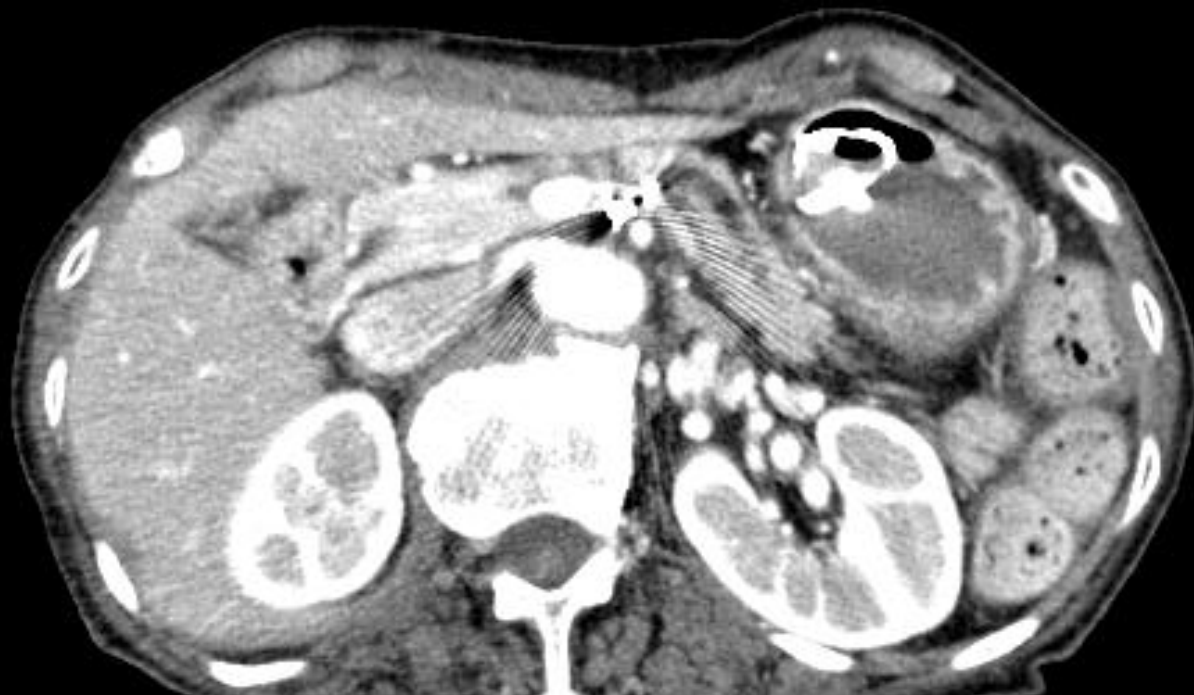12/8









4/16

