第43回那須IVR研究会

大腸憩室出血の一症例

獨協医科大学日光医療センター
比企太郎

2017年5月27日那須乃木温泉ホテル

症　例

70代男性。下部消化管出血にてこれまでに3回の入院治療を行った。

1回目：2013年春　点滴管理、輸血

2回目：2016年夏　CFで一旦止血するもバリウムパッキング追加

3回目：2016年秋　活動性出血ありTAE

一回目　2013年春

腹痛なく鮮血便出現。様子を見ていたが4～5回続いたため受診・入院。

CTで憩室指摘。CFでS状結腸、上行結腸にポリープ。ただしCF時点で出血源は特定できず。

禁食・点滴管理と輸血で改善し退院となる。

二回目　2016年夏

激しい下血で来院、入院となる。

CTでは上行結腸に浮腫状の壁肥厚あり。CFで肝弯曲部の憩室から出血を認め、トロンビン・アルト散布にて止血。（輸血1）しかし4病日に再度下血しCFでS状結腸からの出血あり。（輸血2）対症的に様子を見ていたが、7病日にバリウムパッキング実施。

バリウムパッキング 7病日

21病日に退院となる

三回目　2016年秋

下血で来院。
至急で撮った造影CTで上行結腸に活動性の出血あり。
緊急アンギオとなる。

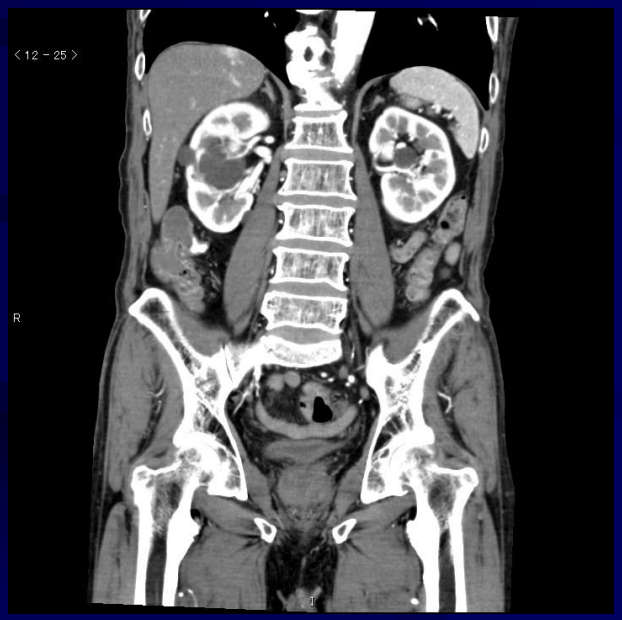

上腸間膜動脈造影

親カテ：4Fr、マイクロカテ：プログレートΣ（1.9Fr）、マイクロワイヤ：マイスター 0.016”

IVR

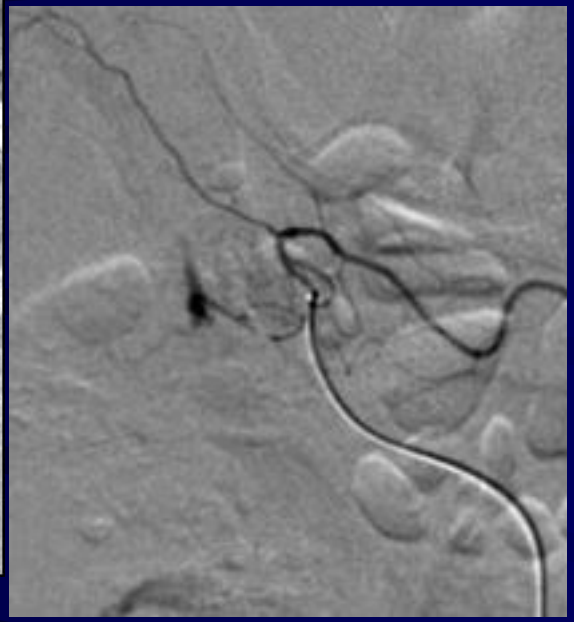

セレスキュー：1mm角 10～15個でTAE

2週間後に退院。本日まで再出血はない。

考　察

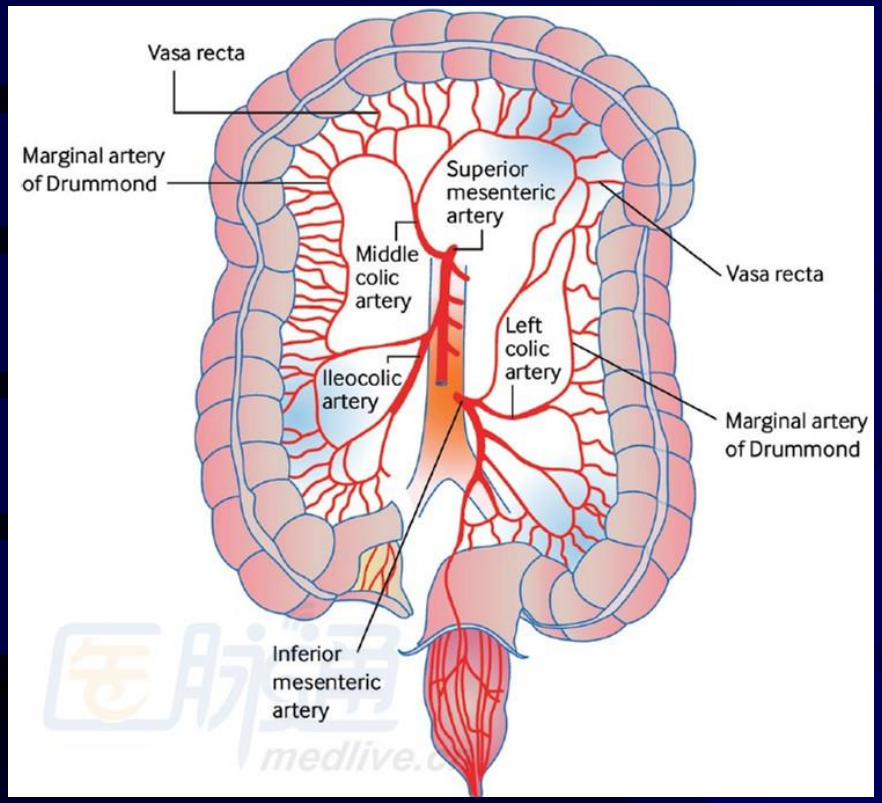

＊Vasa recta：直細動脈

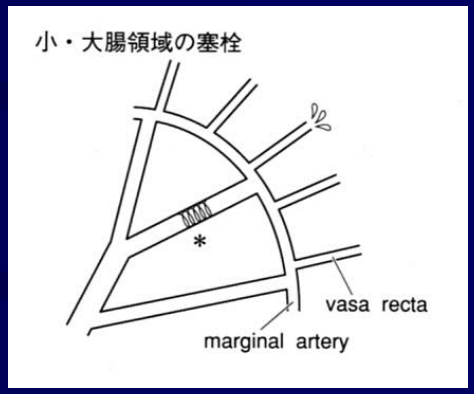

IVRマニュアル 2002年 第1版
・Vasa rectaの血流を温存するよう可能な限りmarginal artery直前の血管を塞栓。

IVRマニュアル 2011年版 第2版
・以前は辺縁動脈直前にてマイクロコイルによる塞栓が行われていたが、デバイスの進歩により多くの例でVasa rectaレベルでの塞栓が可能…可能な限り近傍のvasa rectaでのマイクロコイルによる塞栓を試みる。

TAE後の確認造影(拡大)

マイクロコイルではなくGSでvasa recta直近の辺縁動脈からTAEになりましたが、活動性出血の最中が幸いしたのかvasa rectaレベルで塞栓で来たようでした。

3ヶ月後に別件で撮ったCTで上行結腸に狭窄等は見られませんでした。
2回目入院でバリウムパッキングしたS状結腸憩室からの再出血も見られていません。

バリウムパッキング、TAEのどちらも経験した症例を報告しました。

*