平成29年5月27日　　那須IVR

腹腔神経叢ブロックにおいて、大動脈に刺さってしまった一例

友愛記念病院　放射線科　　石原克俊
佐野厚生総合病院　看護部（放射線科）　羽生みさえ
大森智子

症例

- ７０歳代　女性
- 膵体部癌多発転移にて他院にて化学療法施行し、それにより間質性肺炎に。そのためBSCを希望された。
- 疼痛コントロールのため入院。腹腔神経叢ブロックのため当科に紹介。

入院時検査所見

入院時のWBC5900/μl

RBC321万/μl

Hb　10.7g/dl

CA19-9　3891U/ml

腹腔神経叢ブロック前の疼痛コントロール

- 2/4よりベースをデュロテップパッチ2.1mg/3day、レスキューにオプソ5mg
- 2/7よりベースをフェントステープ（2mg/day）、レスキューにオプソ10mg
- 2/8よりベースをフェントステープ（2mg/day）、レスキューにオキノーム10mg。
- 2/9よりベースをフェントステープ（3mg/day）
- 2/10よりアセトアミノフェン1500mg→2000mg（×4）に増量
- 上記を用いてもNRS(Numerical Rating Scale)3～5程度。

原発巣

retrocrural spaceは結構狭いです

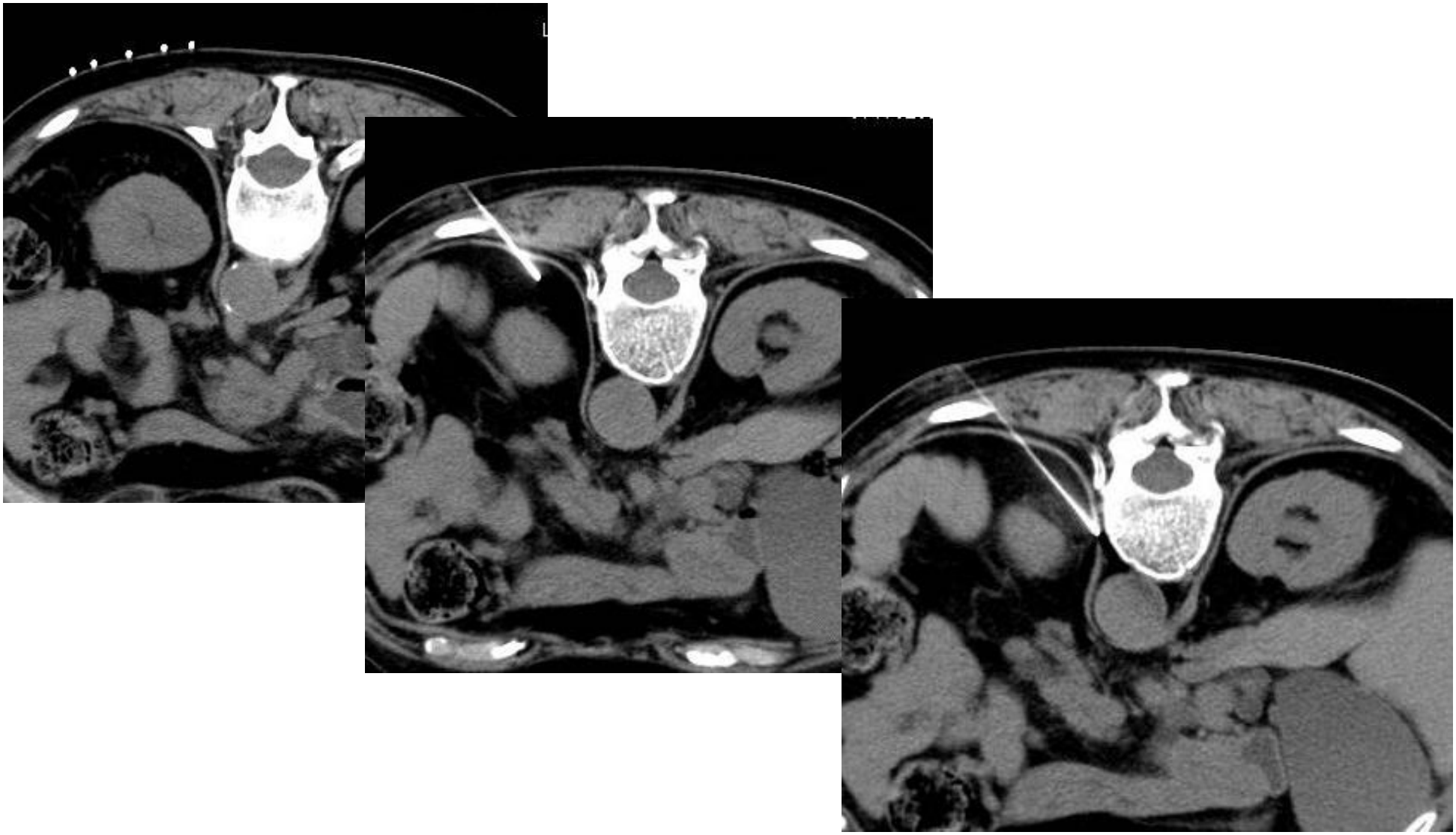

- 型どおりに腹臥位でアプローチし、左背側から斜めにretrocrural spaceを狙って穿刺。使用した針は21GのPTC針（確かハナコだったと思います）。

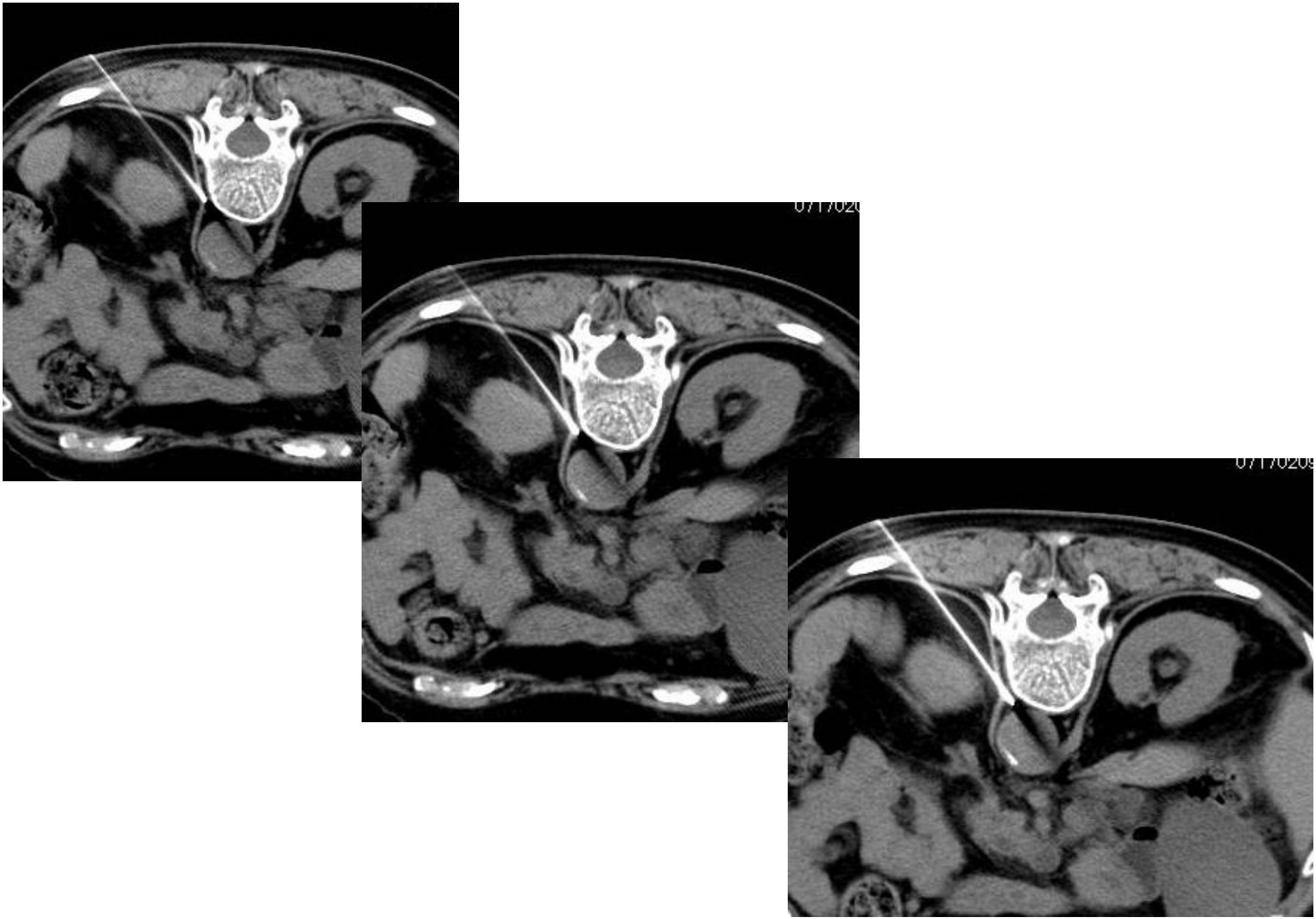

- lumenが狭い割にはうまく穿刺できたと思い、確認用の薄めた造影剤を注入。針からシリンジをとったところ、何故か針から血が出てきた…
- まさかと思い確認のCTをとってみると…

針を押したつもりはなかったが、針先が大動脈に。造影剤はretrocrural spaceに。

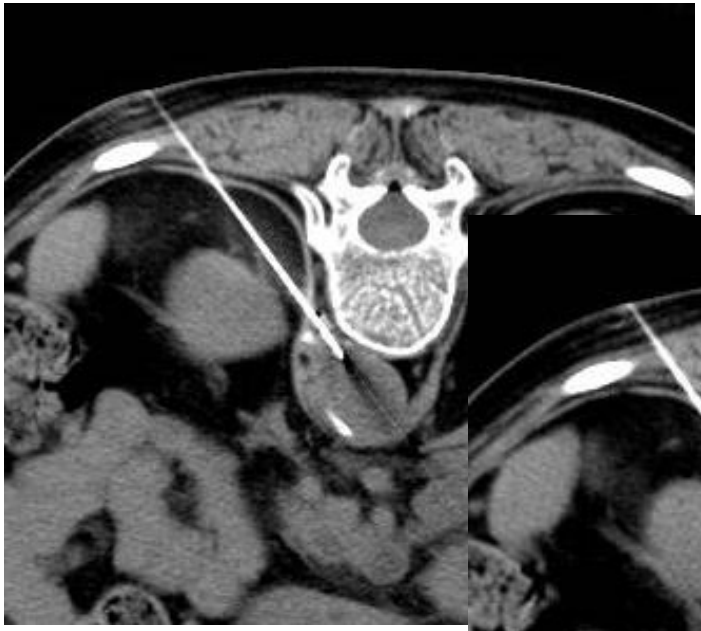

1分後

3分後

8分後

血腫はやや増大するも、ゆっくり抜きながら経過観察するも血腫の有意な増大はなさそう

血腫は最初こそやや増大するも、ゆっくり抜きながら8分ほど経過観察するも、その後は血腫の有意な増大はなさそうだった。

またvitalにも著変はなかったため、無水エタノール6mlにてブロックを施行した。

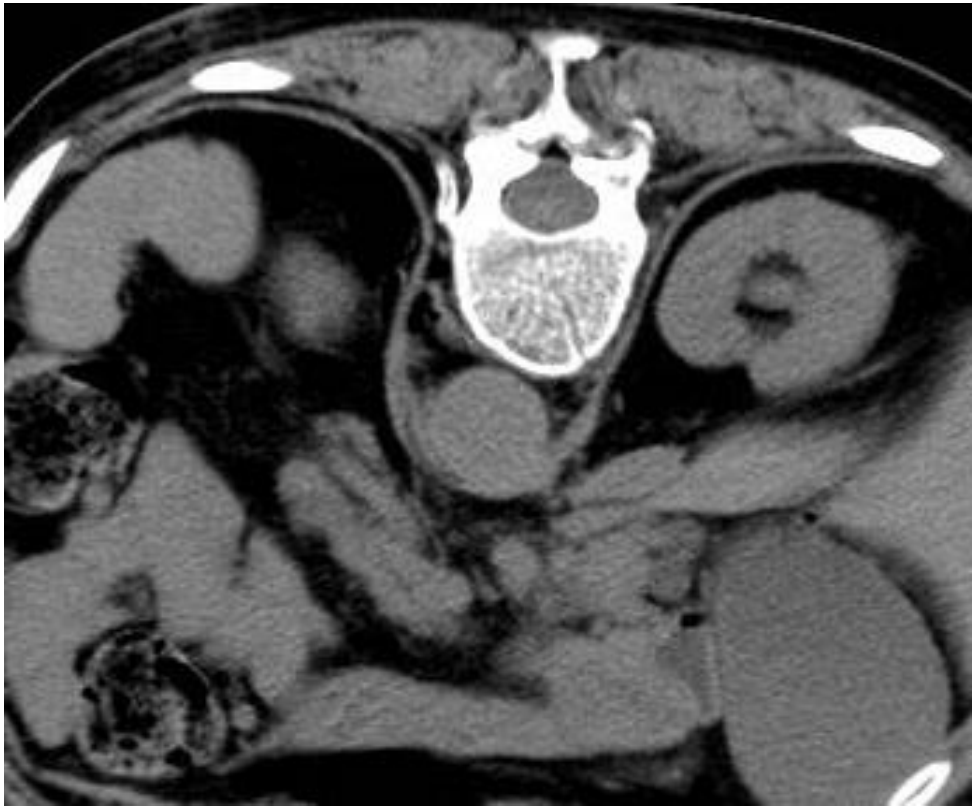

ブロック後：無水エタノールによってretrocrural space内に低吸収域がみられている。

血圧の変化（カッコ内は脈拍）

- 術前（入室時）　171/84（p84）
- 大動脈に当たる直前　192/98（p98）
- 大動脈に当たった直後　175/87（p97）
- そのすぐ後　184/89（p99）
- 大動脈にあたってから5分後　163/81（p98）
- さらにその直後　187/92（p100）
- 無水エタノール注入直後　173/90
- 針抜去後　187/101（p93）

→　大きな血圧の変動はみられなかった。症状の発生もみられず。

治療後の経過

- フェントステープ（1mg+2mg）の使用は変わらずだが、NRS0～２ほどになり、レスキューの使用はなくなった。
- 穿刺の3日後

  WBC4700/μl

  RBC313万/μl

  Hb　9.8g/dl
- 穿刺の23日後

  WBC6400/μl

  RBC389万/μl

  Hb　12.0g/dl
- 現在も外来通院中。外来では疼痛のコントロールは良好とのこと。
- ただし、その後はCTの撮影は行われておらず、局所の様態は不明。

腹腔神経叢ブロック時の大血管への穿刺

- 教科書などでは、「大動脈などの血管を穿刺してしまった場合は10分程度経過観察し、問題がなければ手技を続ける」とだけの記述（IVR 器材と手技・ポイント、MEDICAL VIEWより）。

→　今回はその記載通りの対応。

（もっと細い針を使うと安心感が増すかな？）

- 今回は大動脈に刺さってしまったが、経過観察にて臨床上の問題はなかったため手技を続行し、ブロックを完遂できた。効果も良好である。術後の問題も見られなかった。
- ブロック後にCTの撮影が行われていないため、局所の様態は不明なため、大動脈に穿刺してしまっても問題ないとは言い切れない。やはり慎重な穿刺が望ましいと思われる。