

第44回那須IVR研究会

2017/11/18@乃木温泉ホテル

喀血

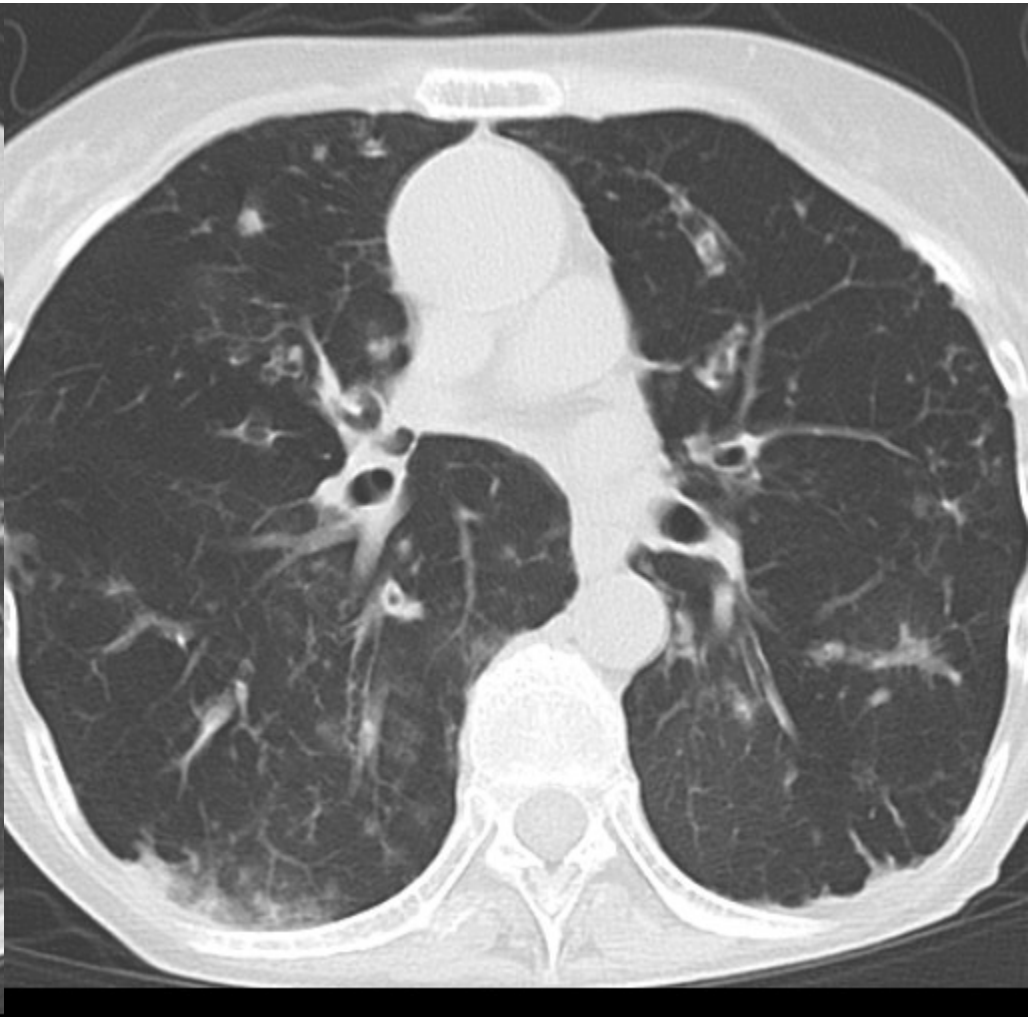
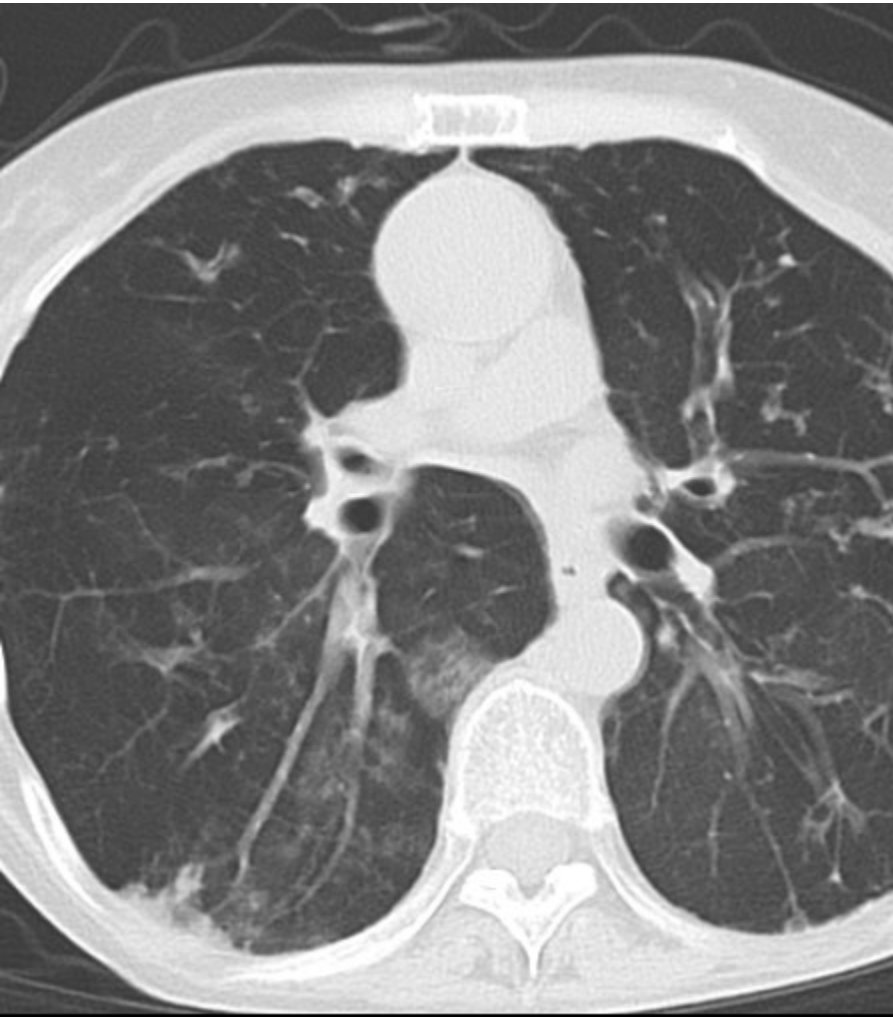
69F

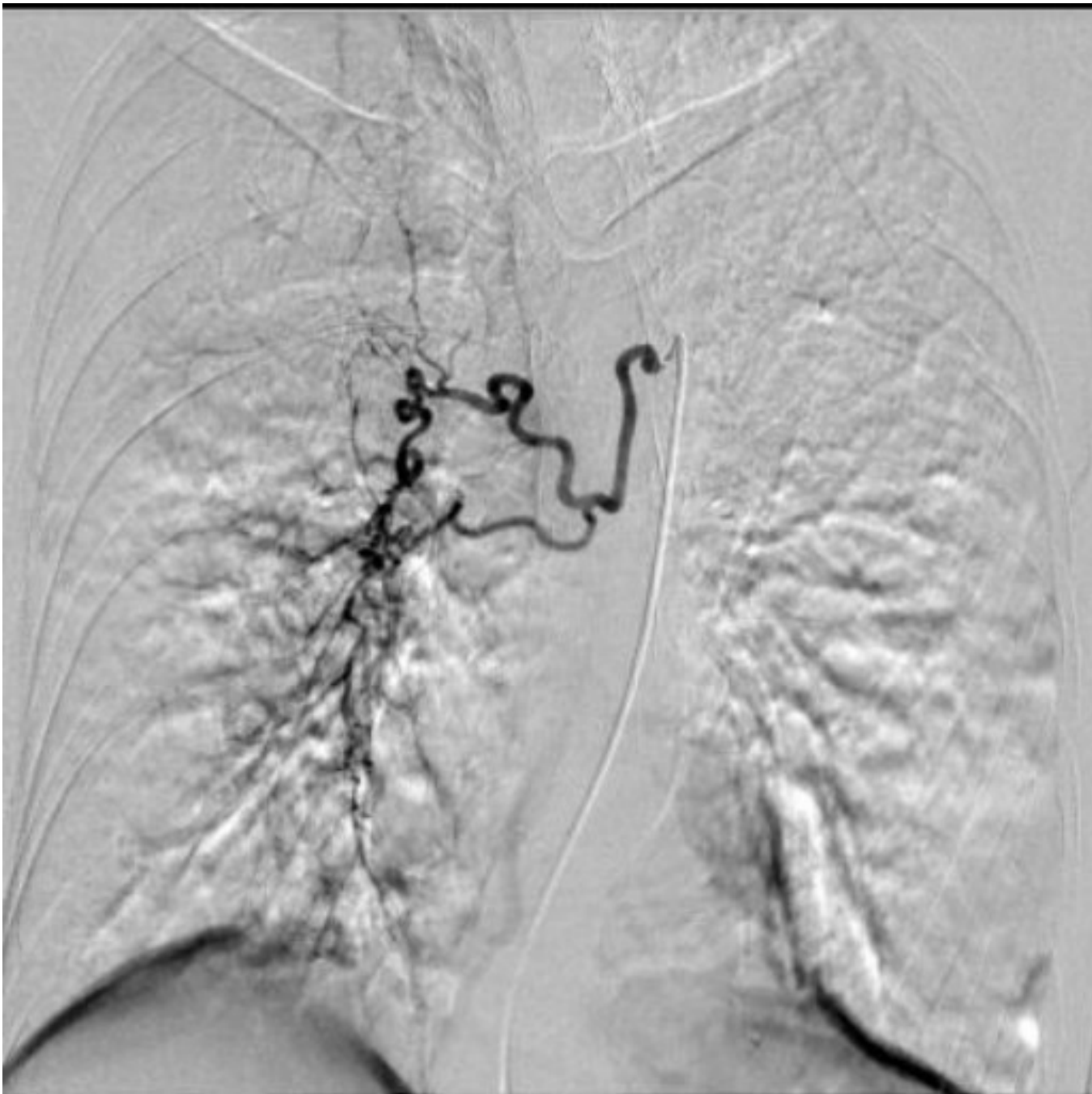
那須赤十字病院 放射線科

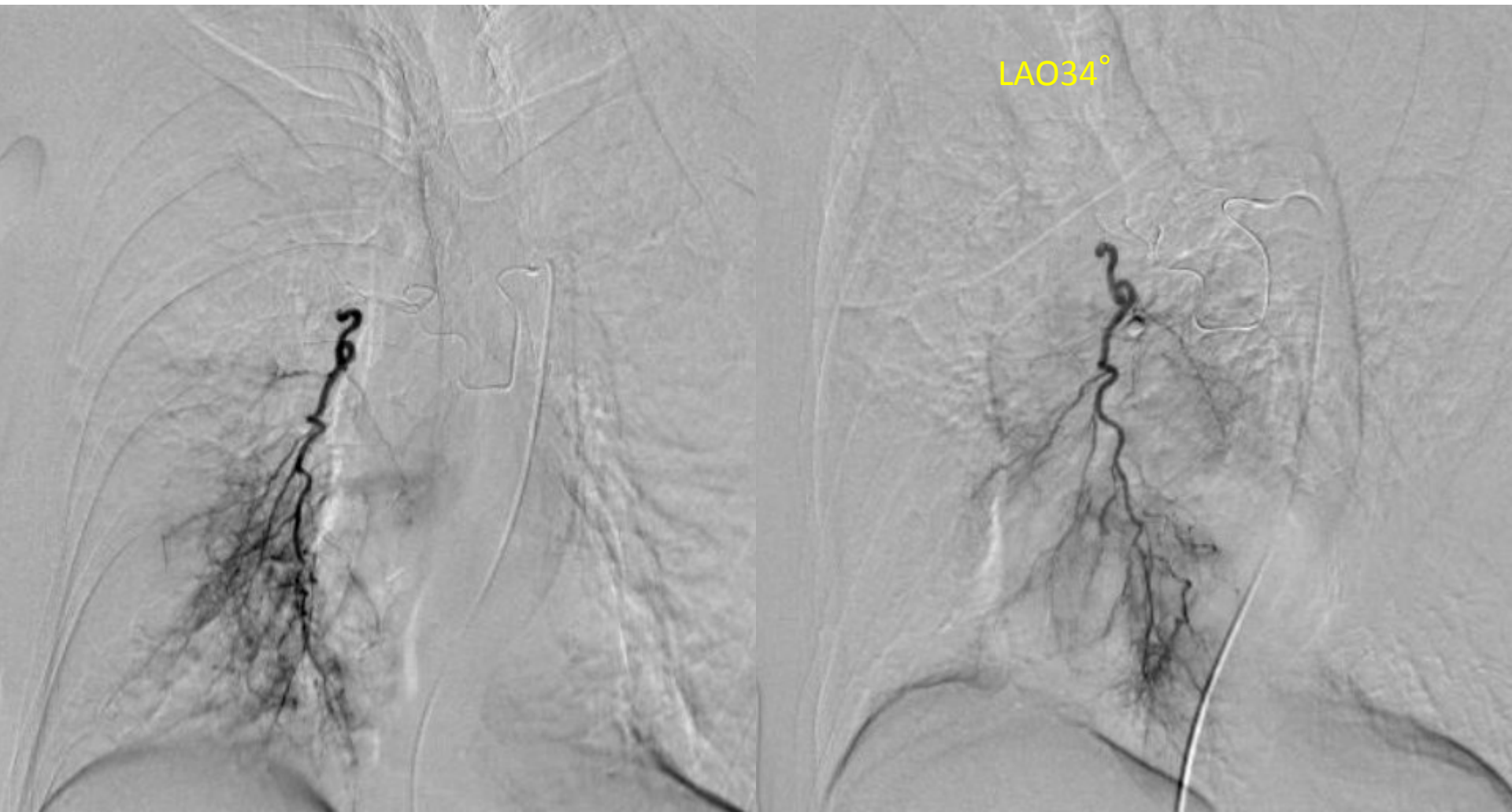土屋洋輔 水沼仁孝

既往：気管支拡張症

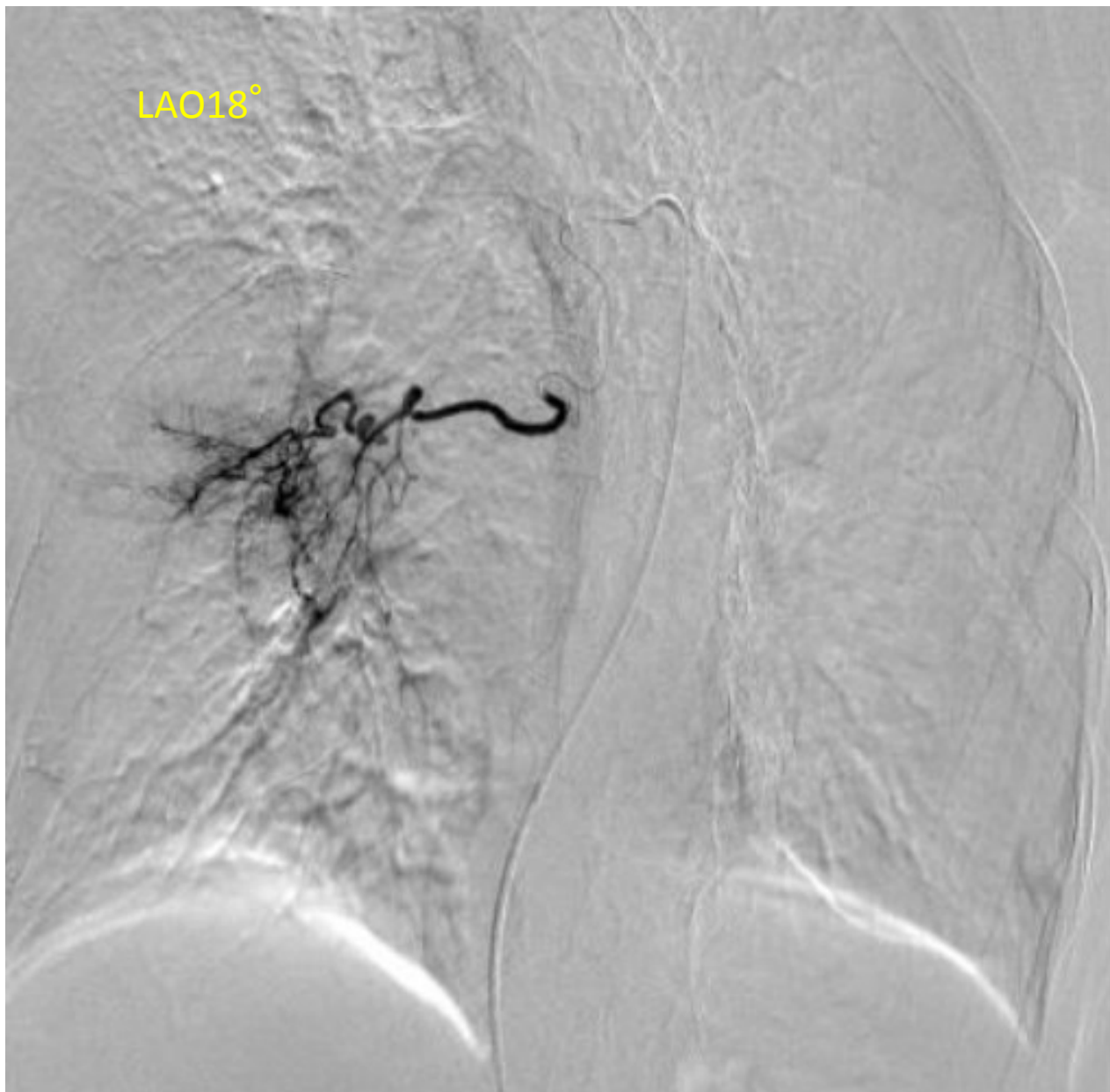早朝に喀血でER受診。経過観察入院。同日夕方に50ccほど喀血。
バイタル安定しており、翌朝にTAE施行となった。







右下葉枝をゼラチン2/3枚



内側枝(S6,7に相当)ゼラチン1/3枚

TAE後は喀血なく、経過。

発熱があり、肺炎加療。第14病日に退院。