

那須IVR 2018.5.19
PD後の仮性動脈瘤

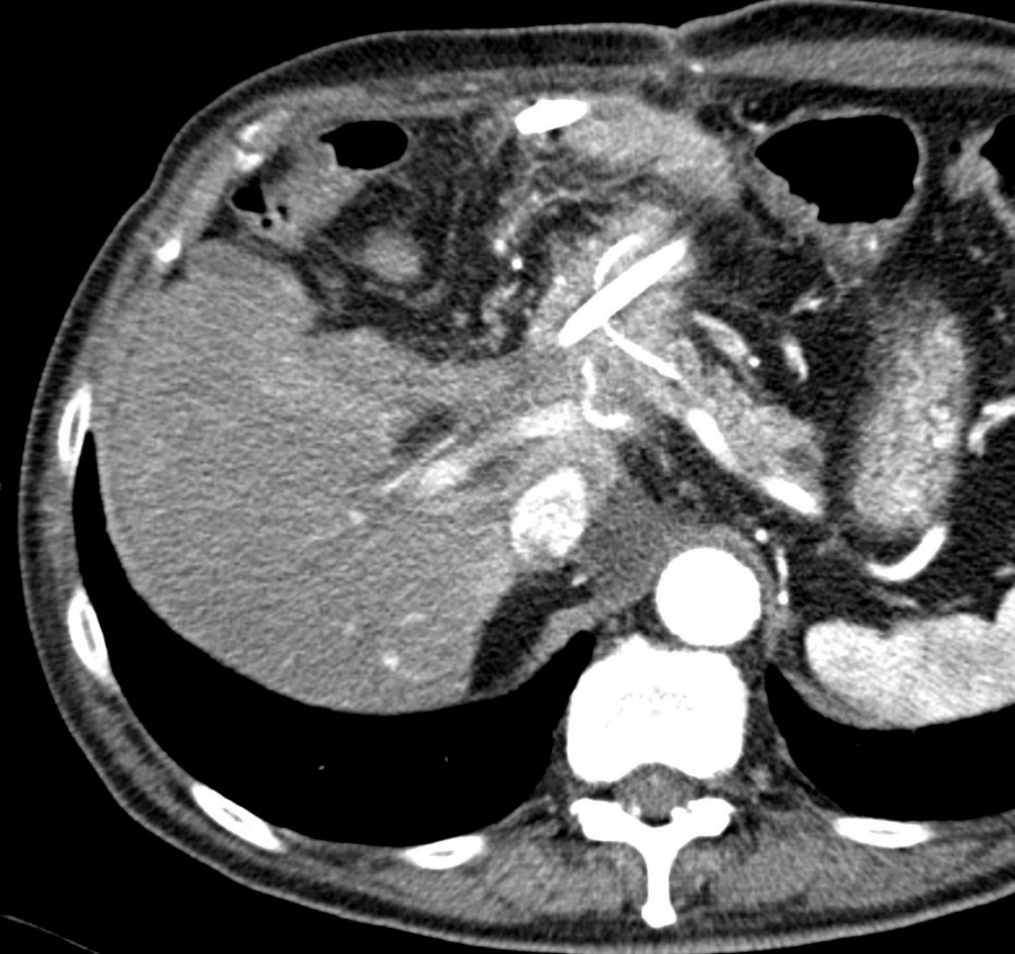
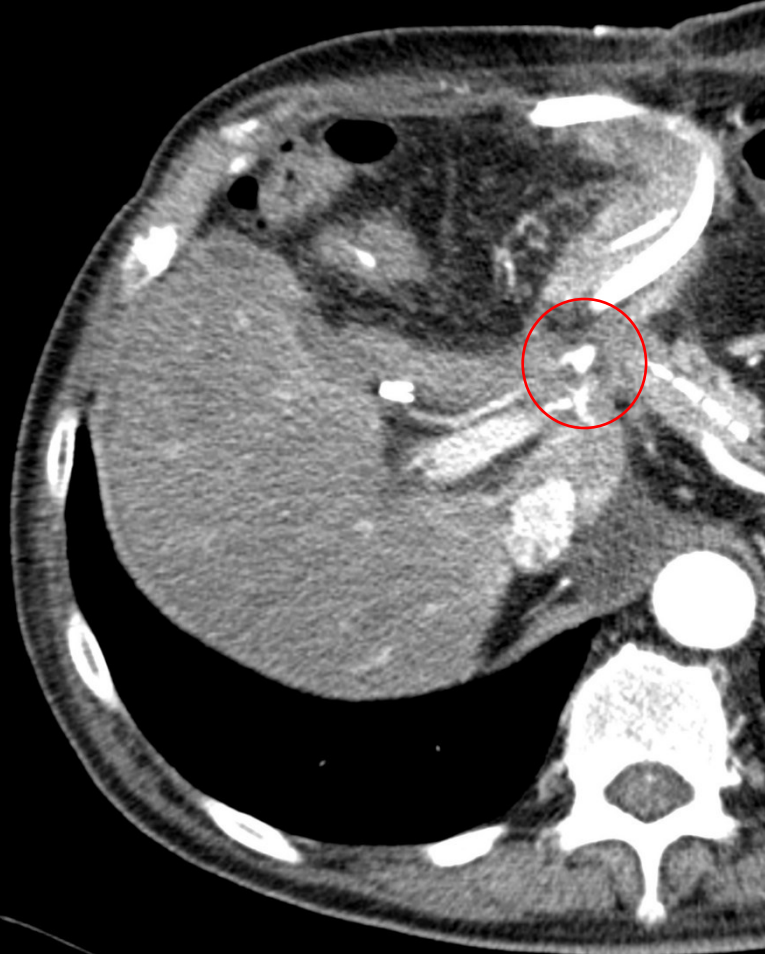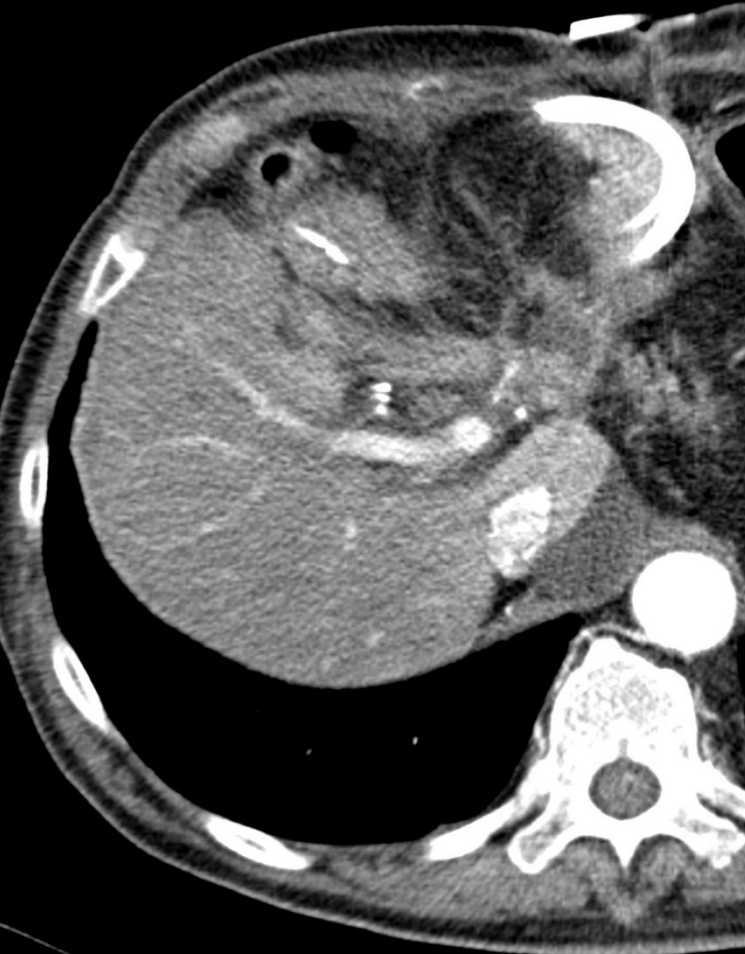獨協医大 放射線科

池田宏明、比気貞治、三須陽介、稲村健介、
鈴木淳志、熊澤真理子、塩山靖和、楫靖

症例; 70歳台 男性

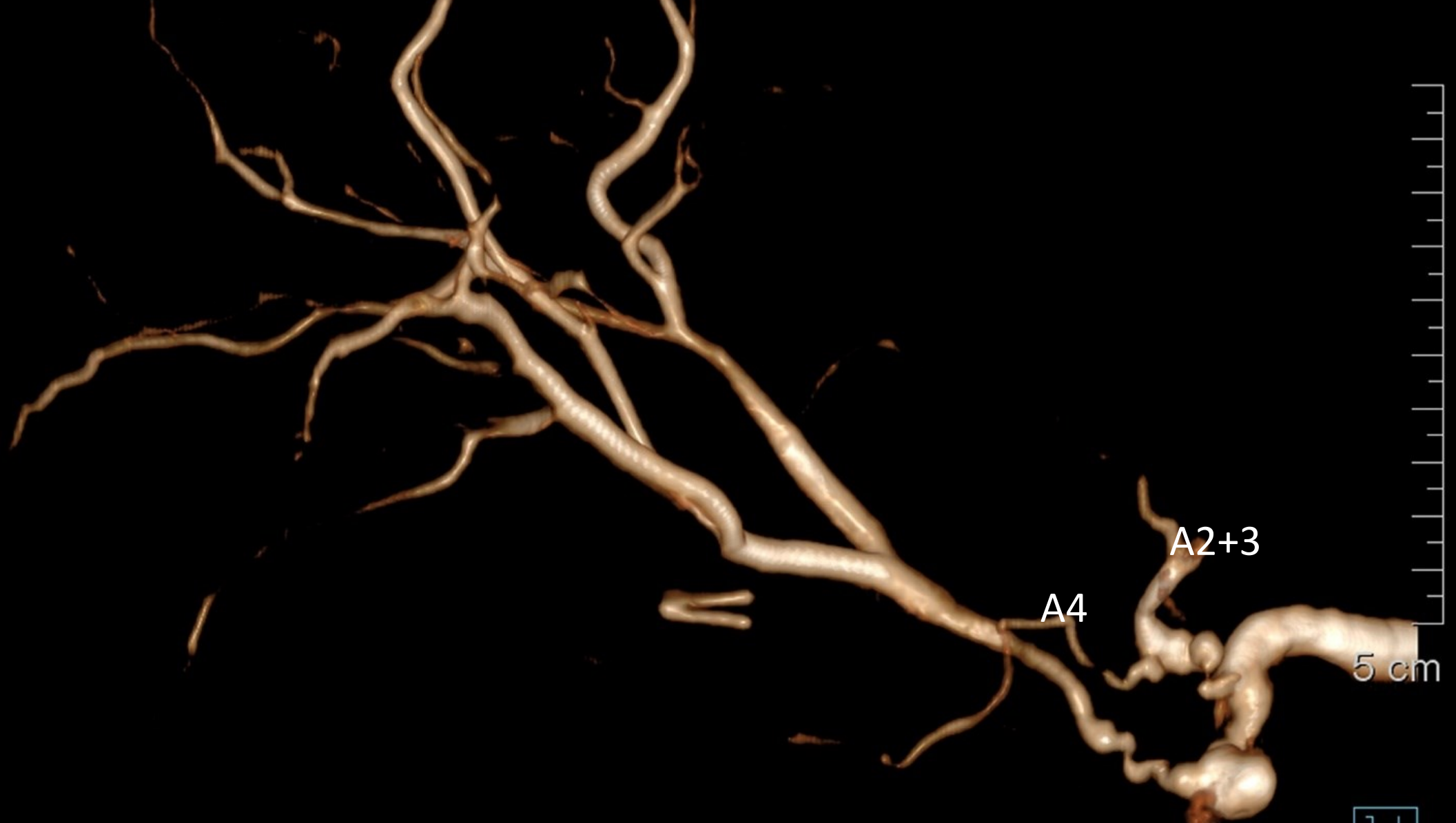
- 現病歴
- X.3.27 主膵管型IPMAで膵頭十二指腸切除
- X.5.6 膵管チューブ内に凝血塊
- 空腸瘻より出血、血便
- Hb 9.3
- CTで、胃十二指腸動脈断端に仮性動脈瘤、疑い

腸瘻チューブ



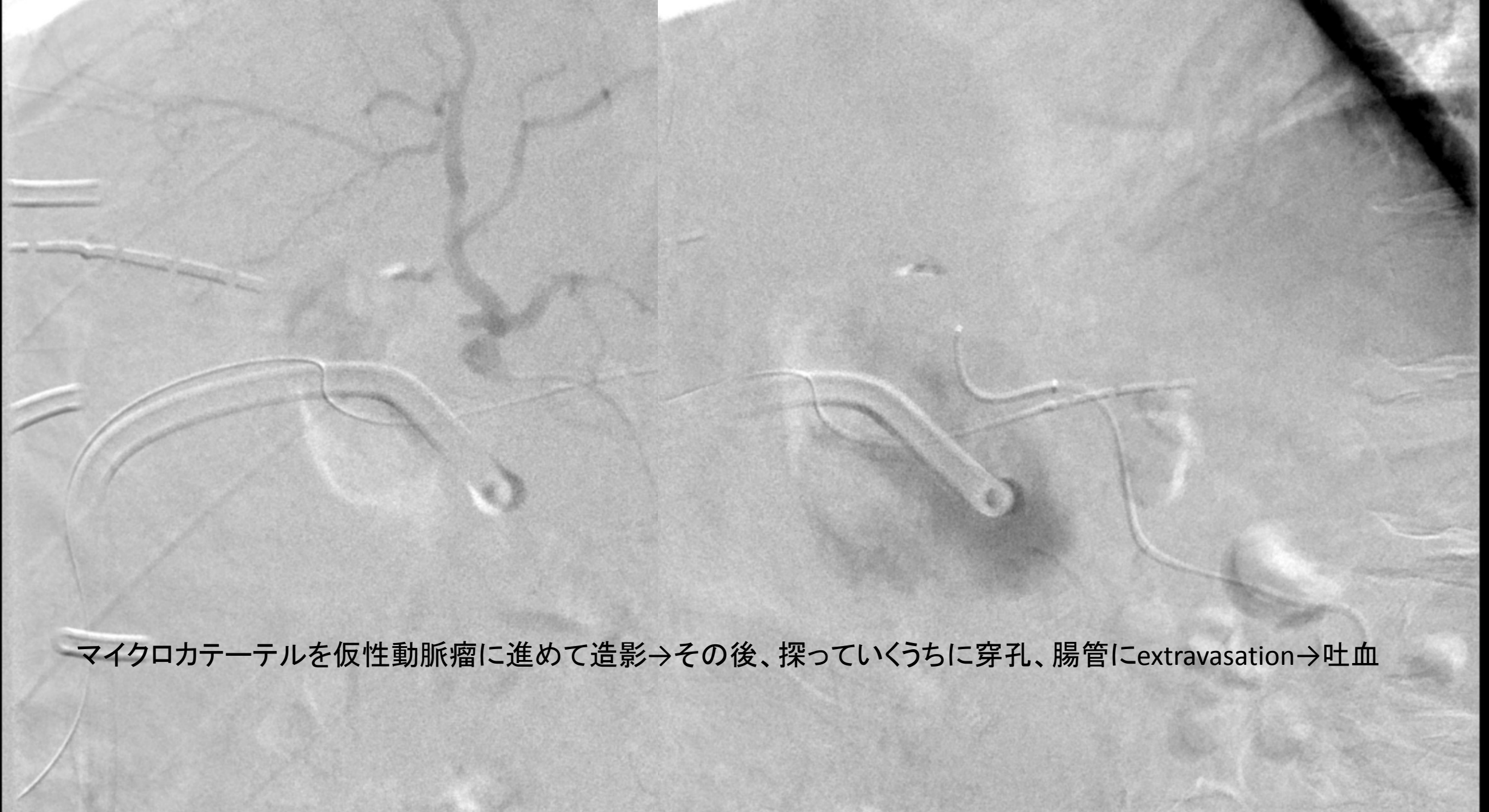
GDA断端の仮性動脈瘤



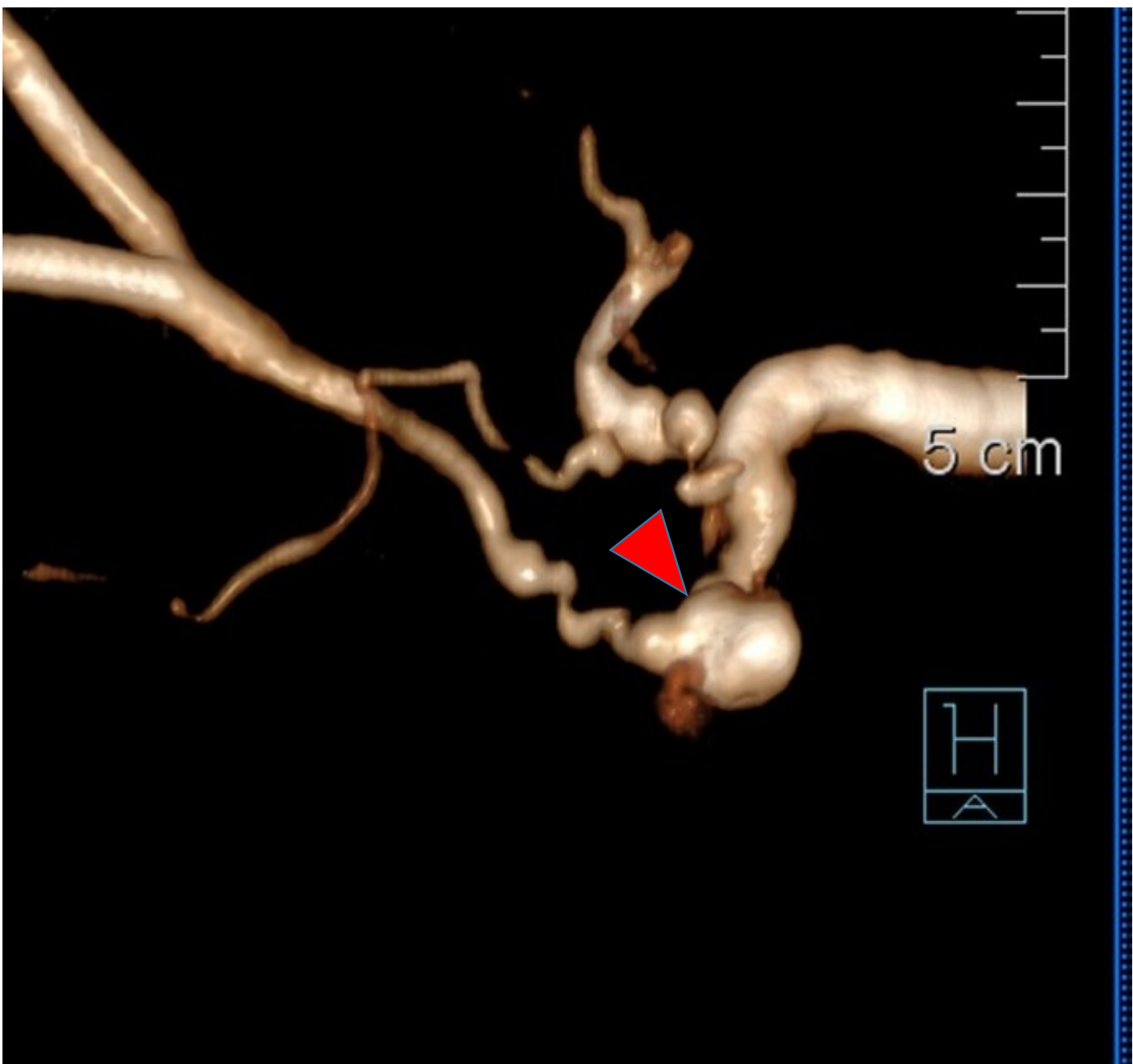

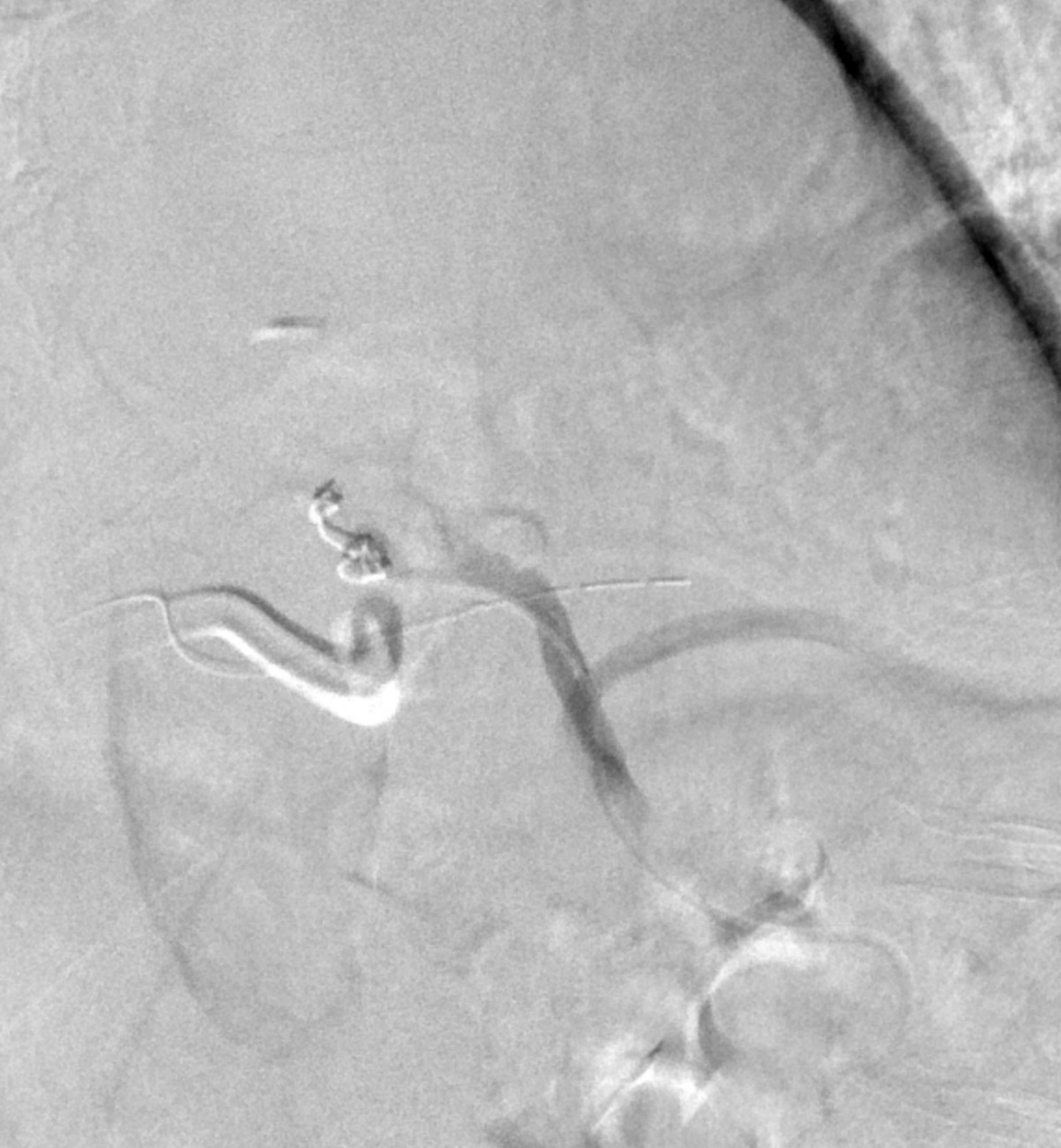GDA断端の仮性動脈瘤



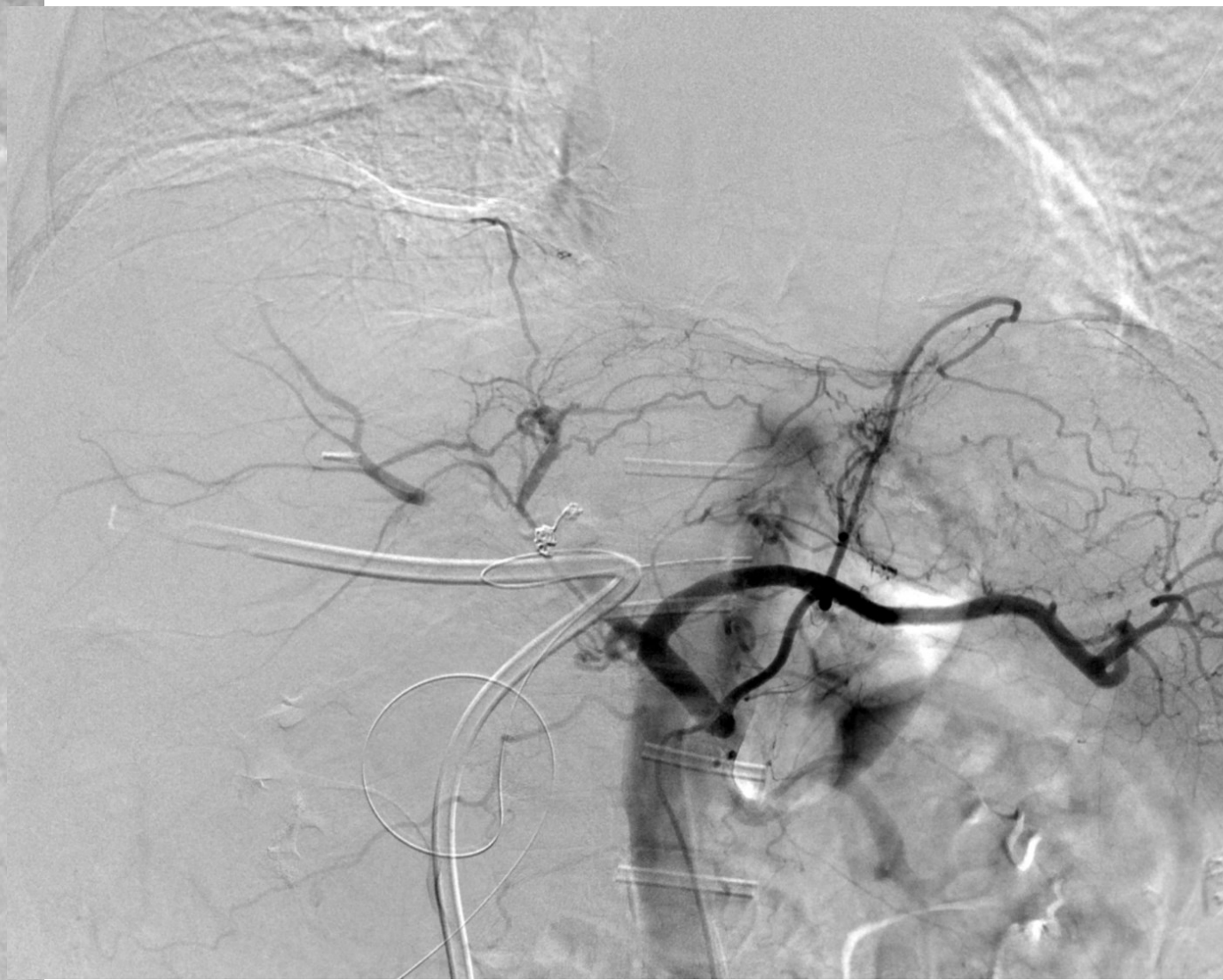
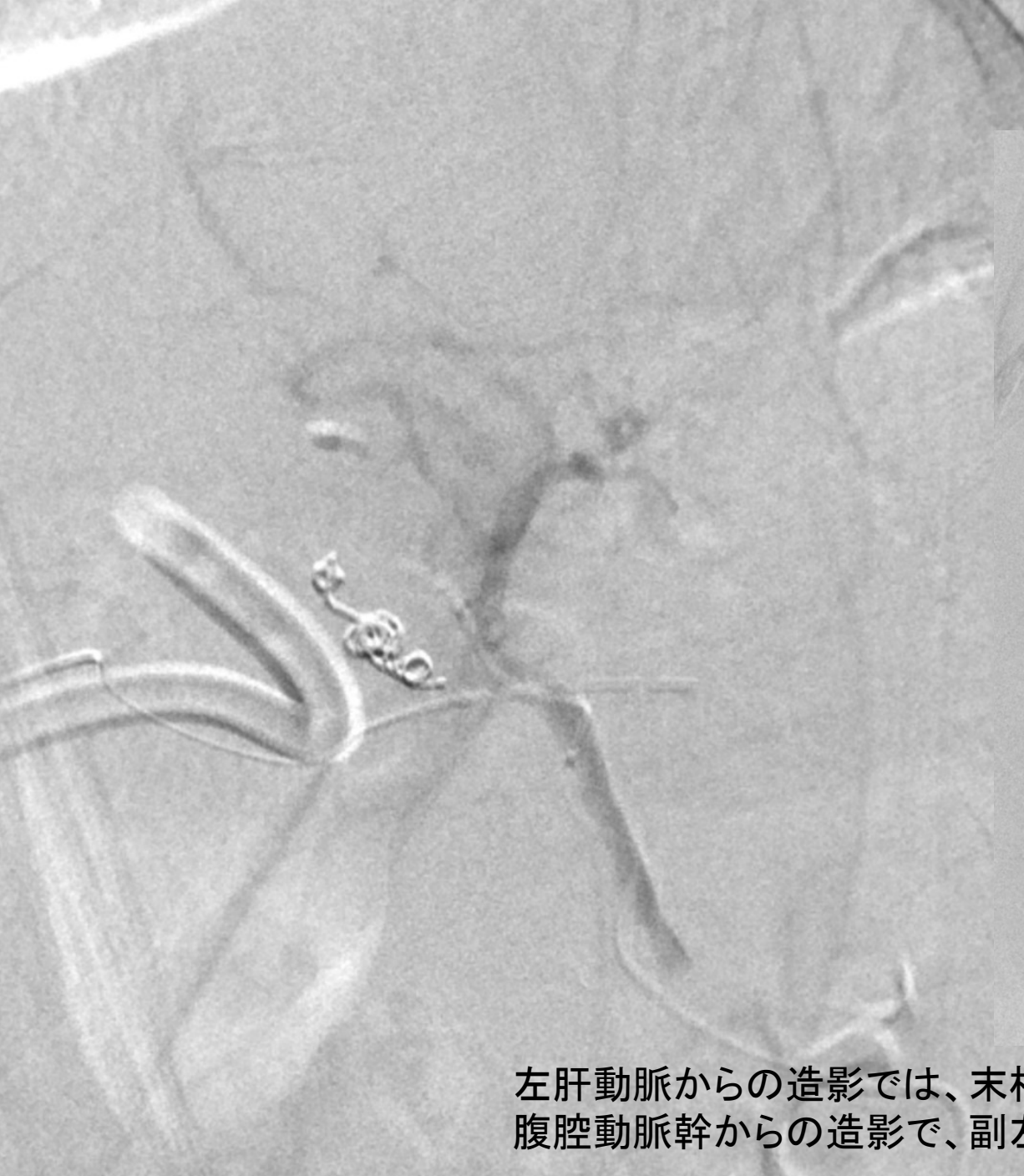

マイクロカテーテルを仮性動脈瘤に進めて造影→その後、探っていくうちに穿孔、腸管にextravasation→吐血





3mm6cmのpenumbra
3mm6cmの毛羽付きIDC
コイルは巻けたが、
左肝動脈がでない。



左肝動脈からの造影では、末梢の描出あり。
腹腔動脈幹からの造影で、副左胃動脈を介して、肝への動脈血流は担保。

まとめ

- PD術後の仮性動脈瘤の塞栓を試みた。
- gentleなガイドワイヤーの操作はもちろんであるが、どれだけ慎重にやってもこのような症例もあるので、いろいろな場面を想定しておく必要性を痛感した。