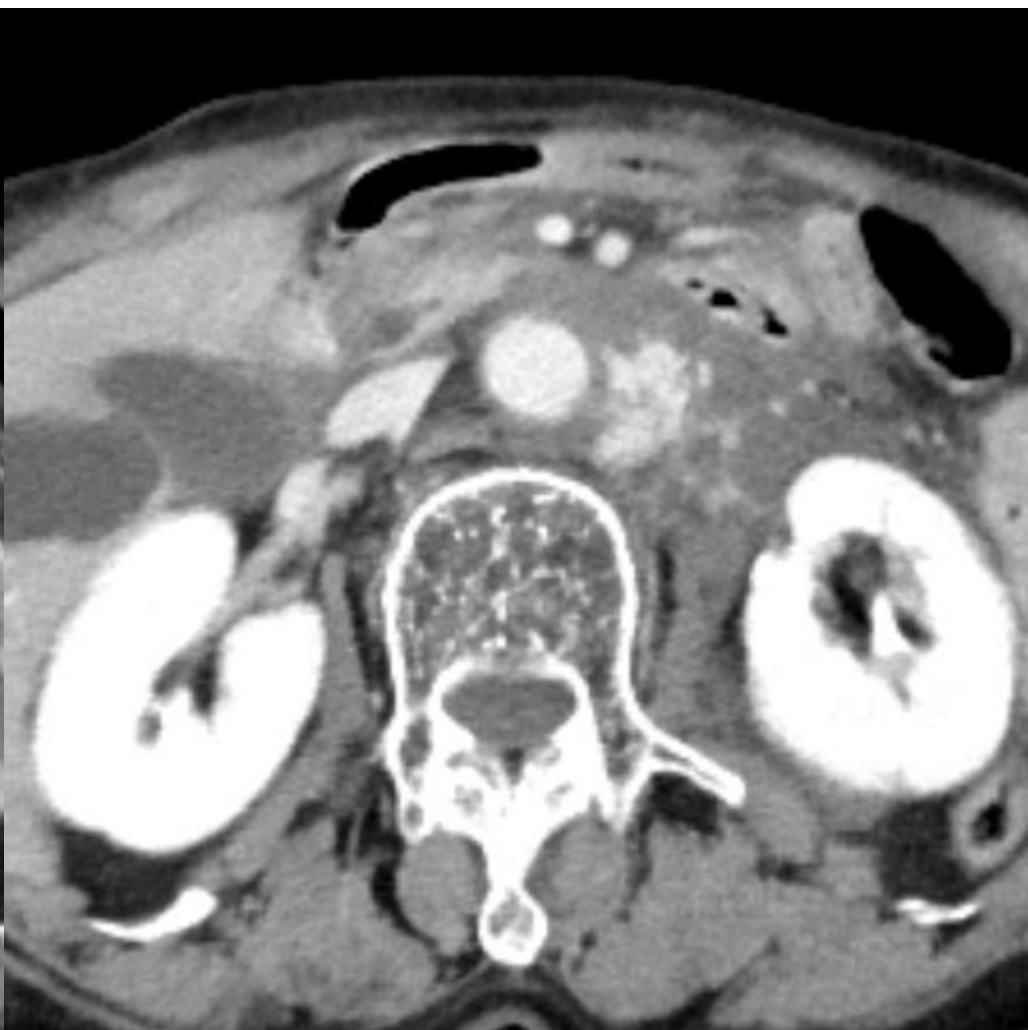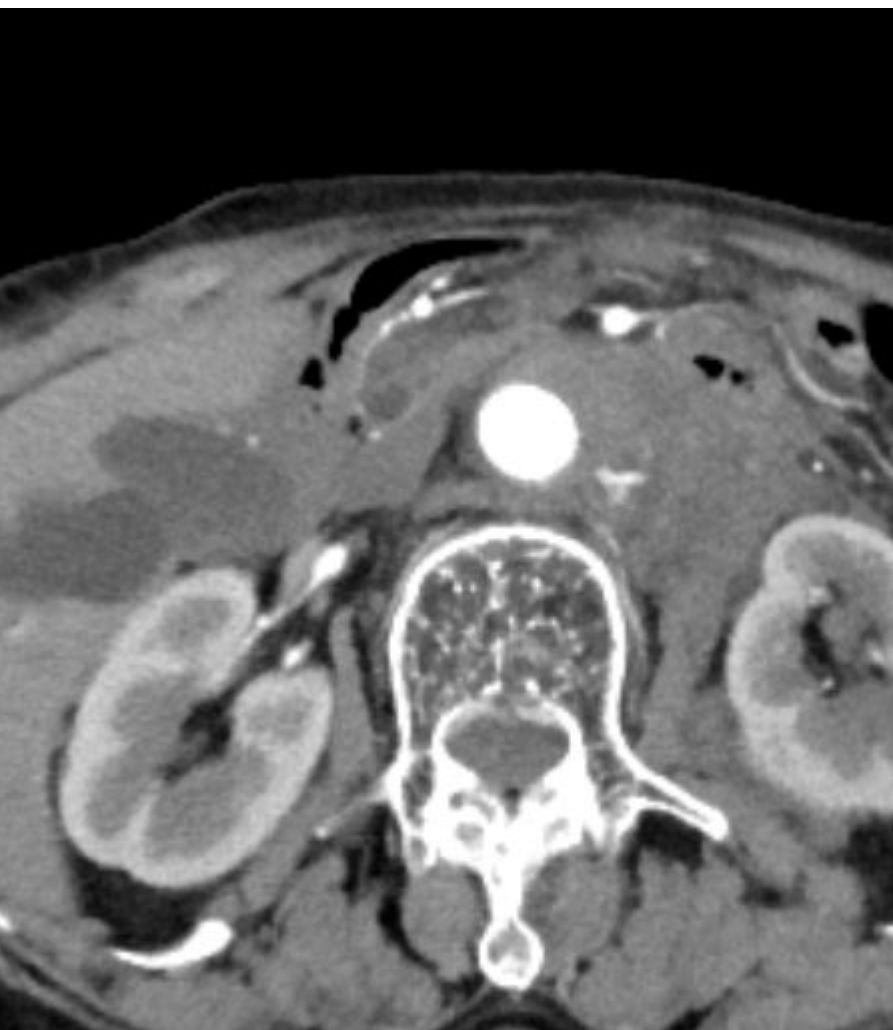


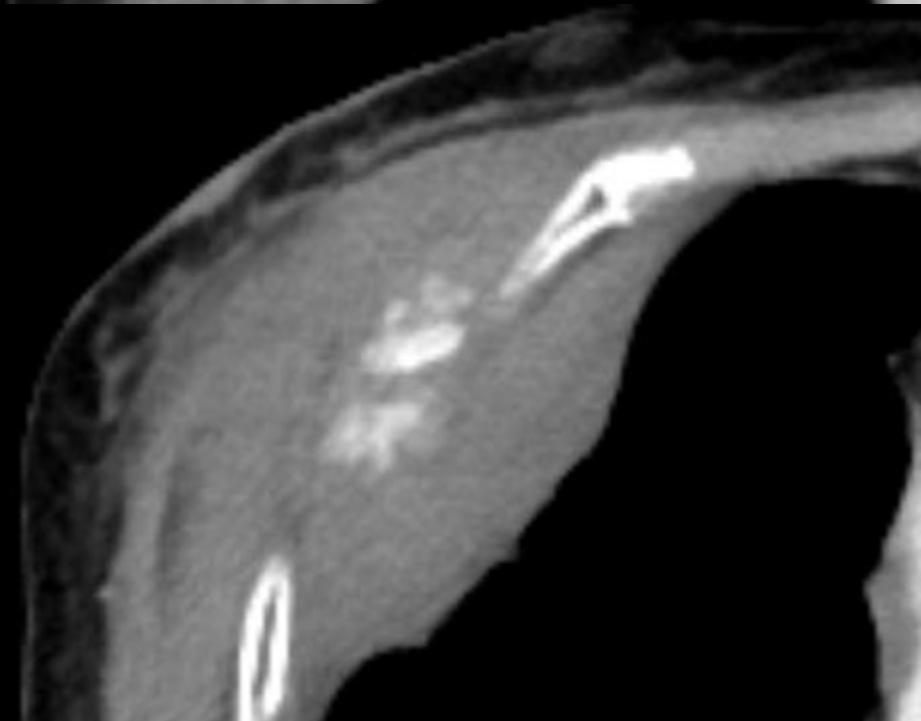
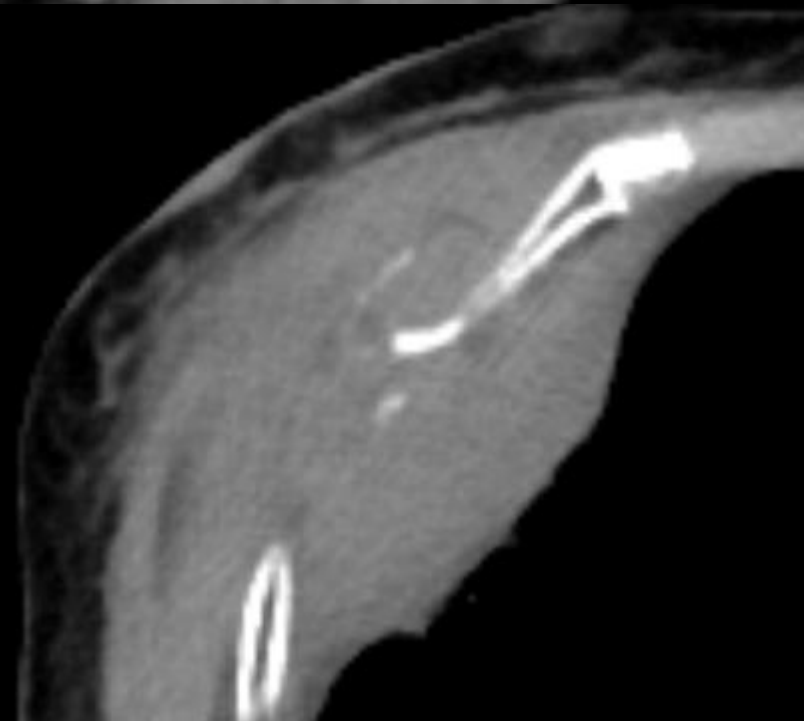
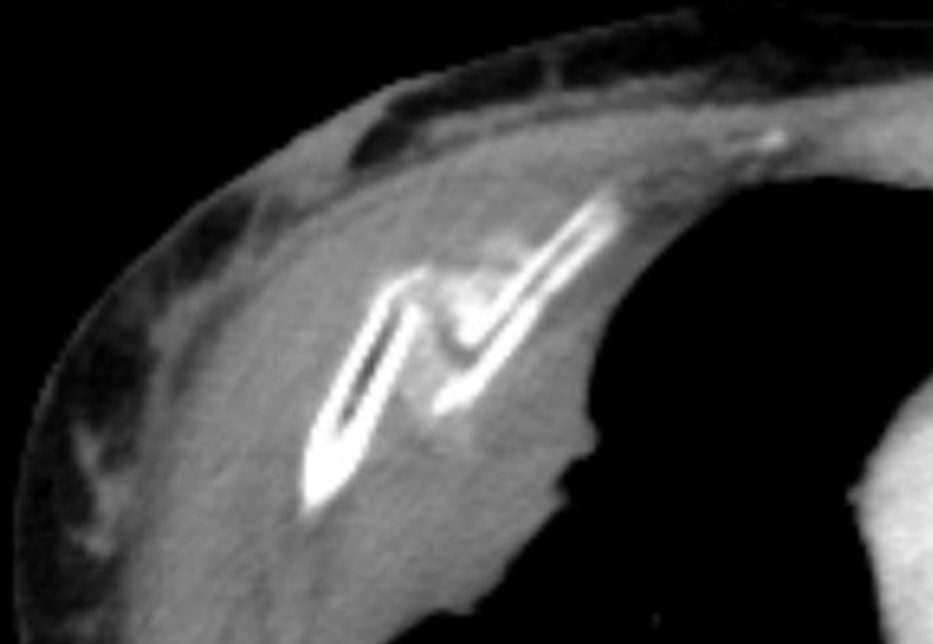
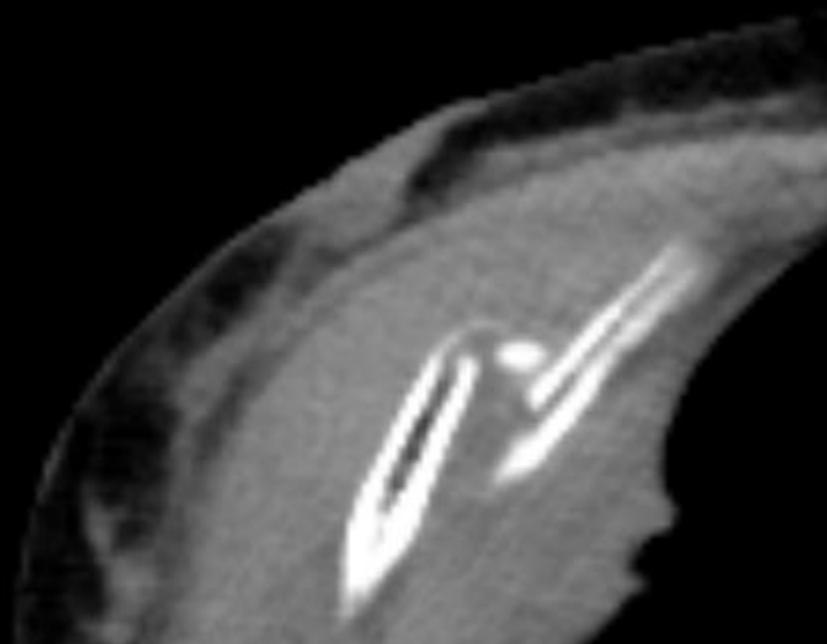
# 外傷性損傷に対する 腰動脈塞栓術

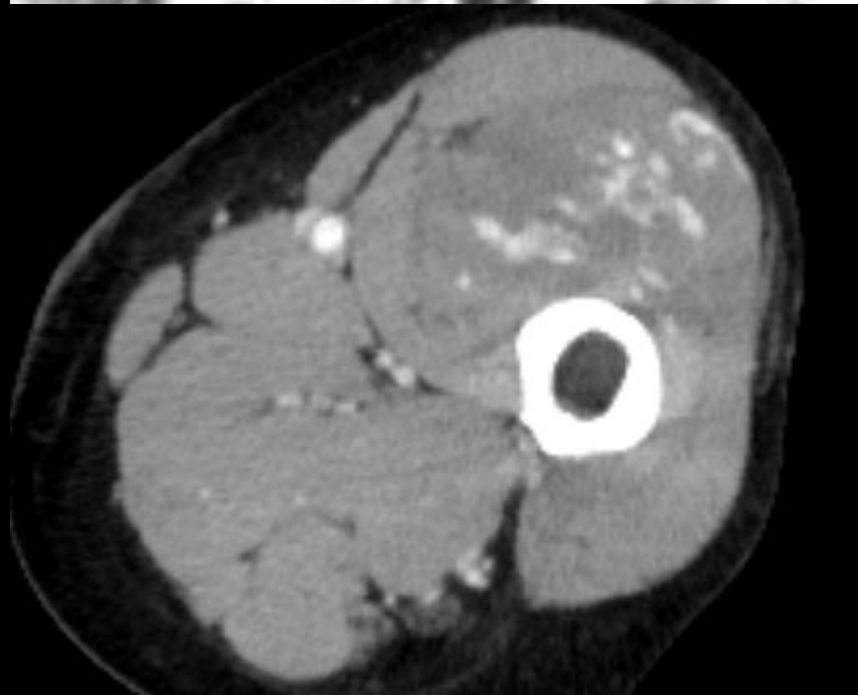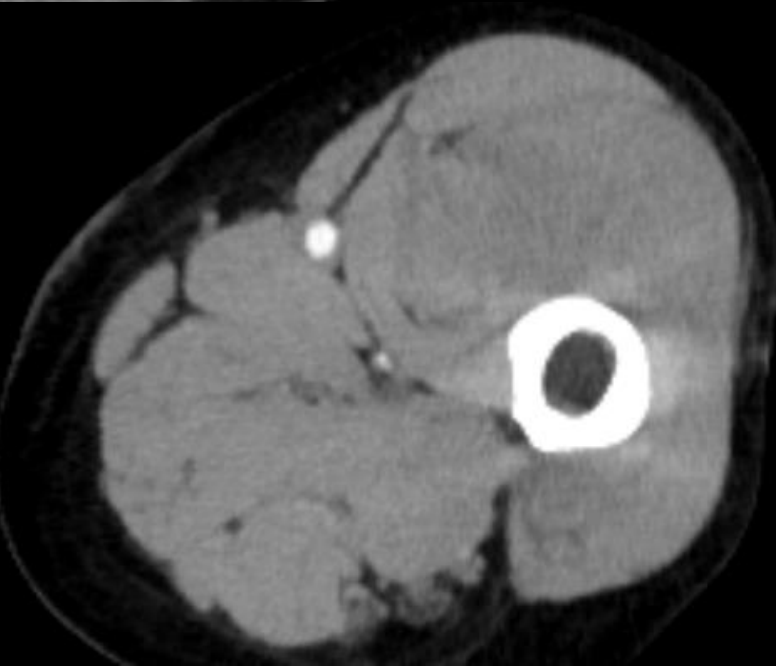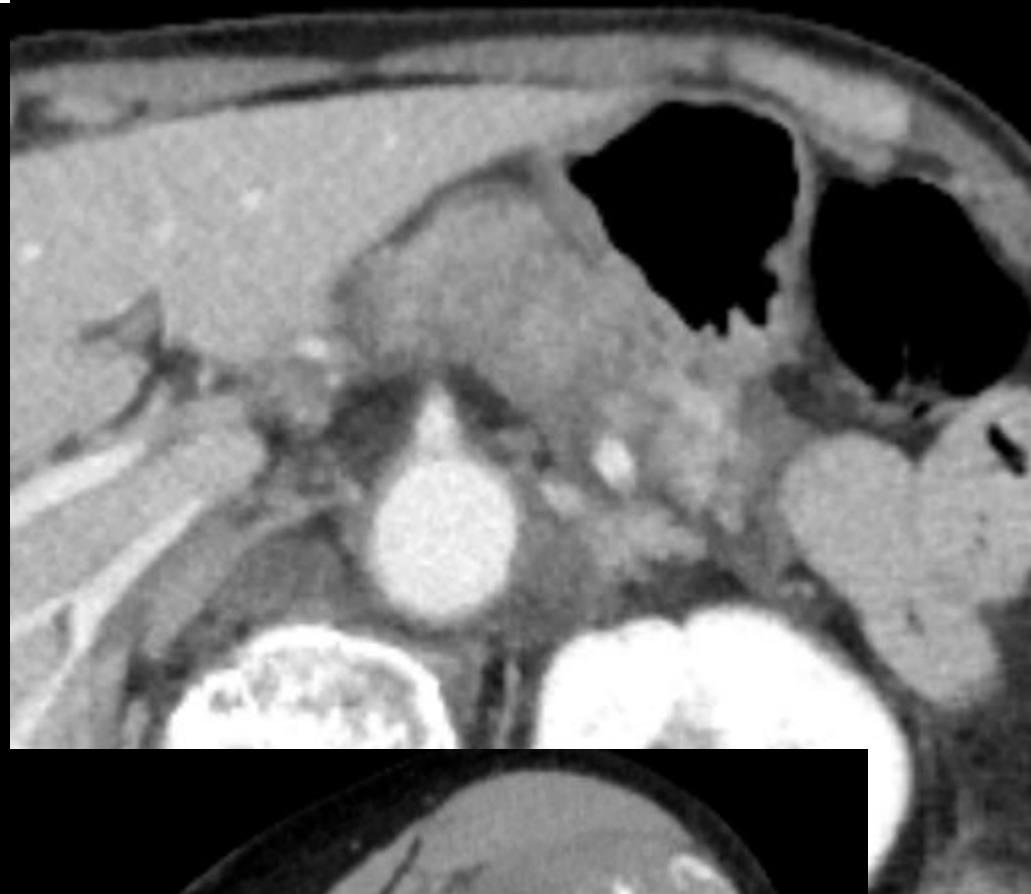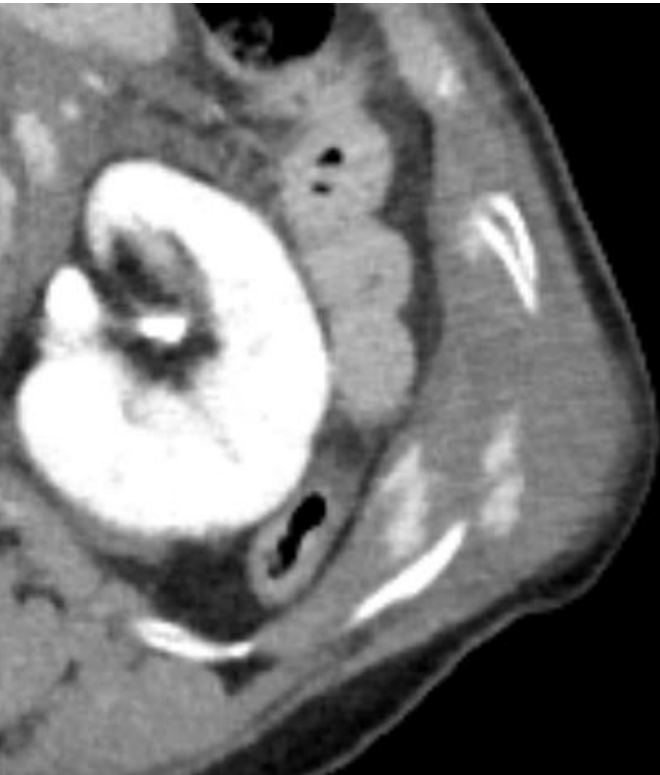
那須赤十字病院放射線科  
水沼仁孝

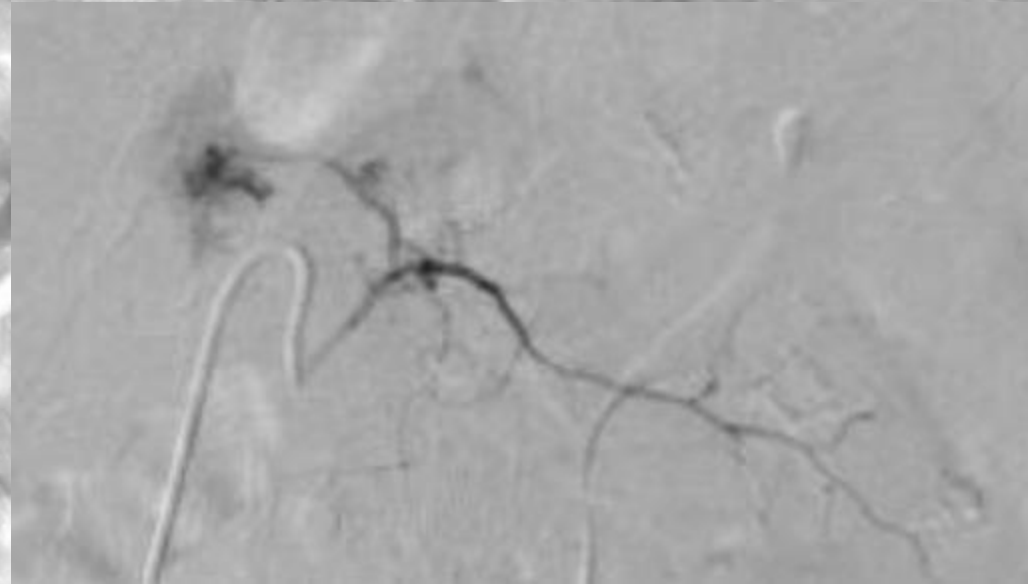
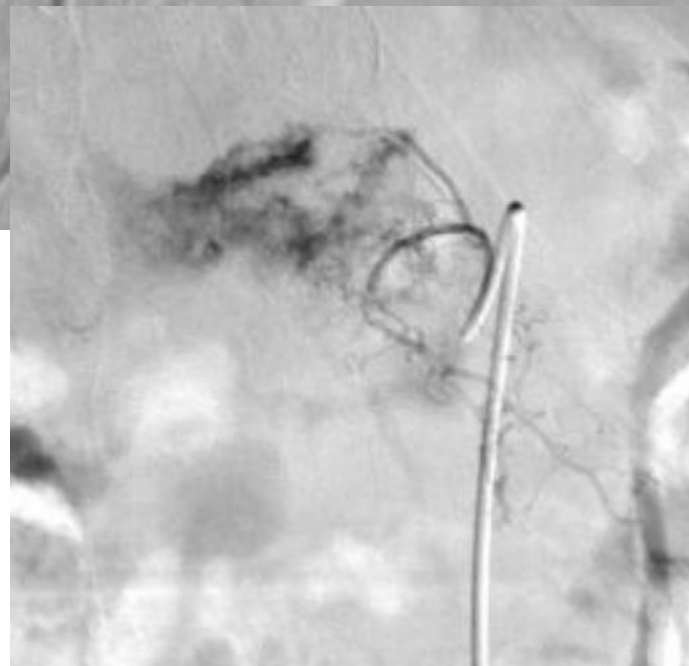
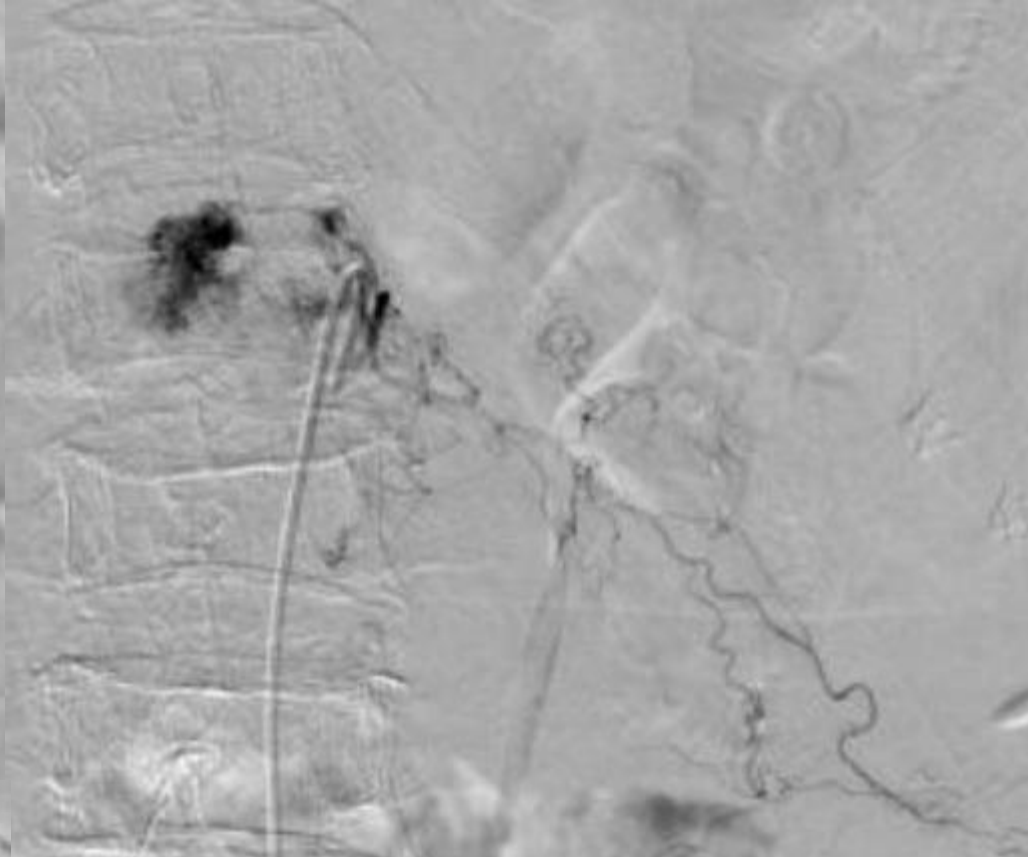
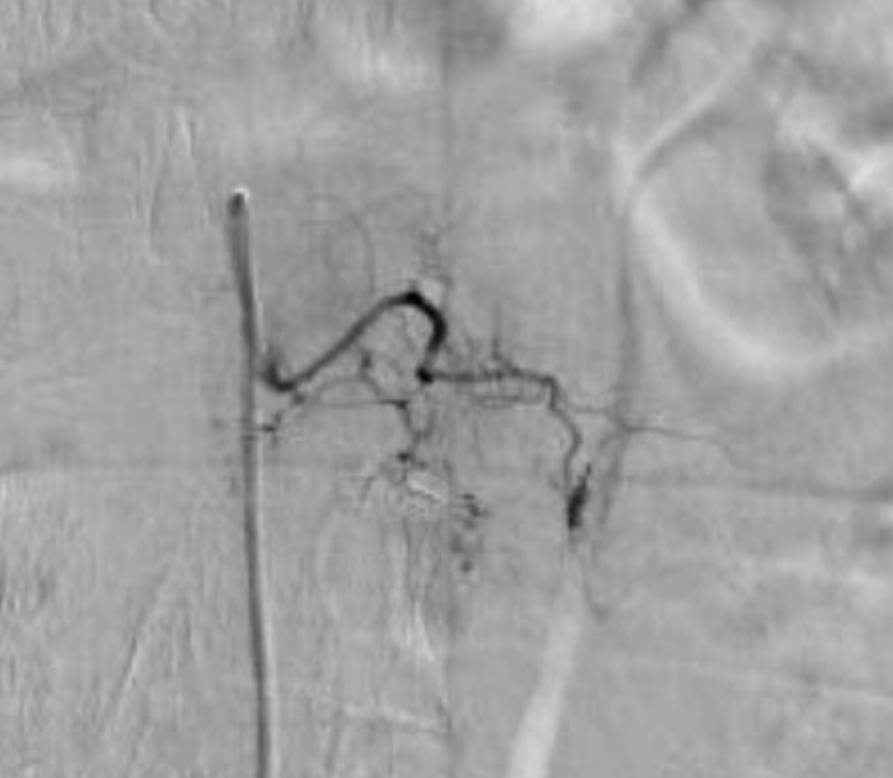# 80F

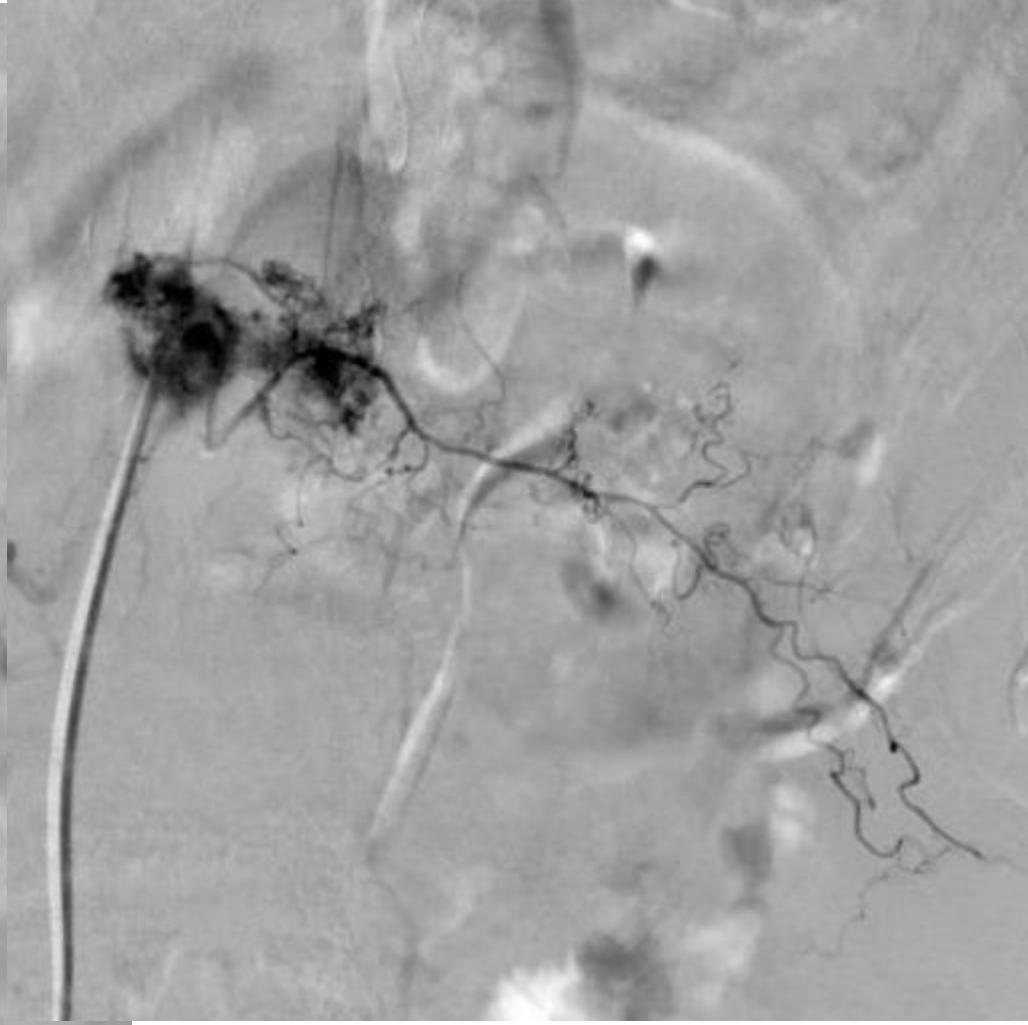
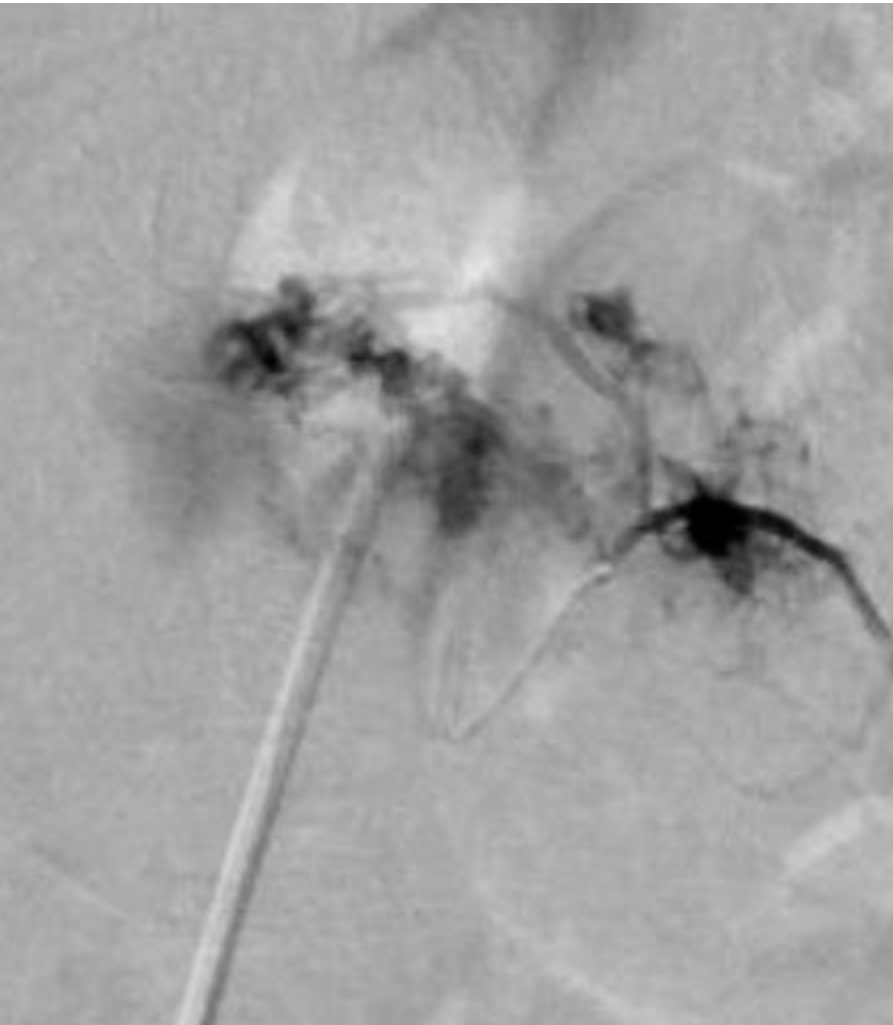
- 軽トラック単独衝突事故。運転手。
- FASTで陽性。ショック状態。

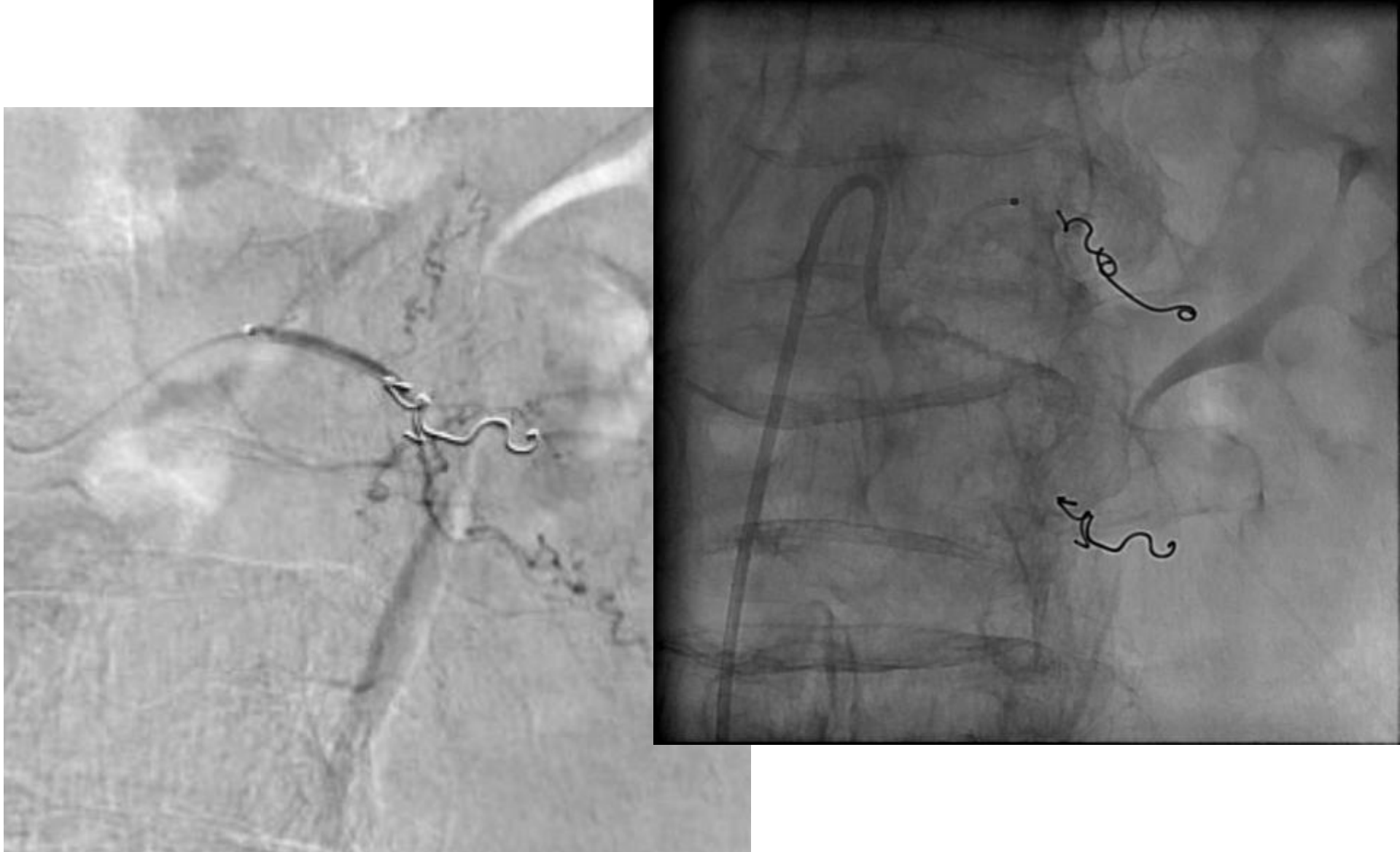











L3左腰動脈を選択、マイクロカテーテルシステムを用い前脊椎動脈分岐後に  
3mm\*5mm Vortex 2本を塞栓。  
次にL2左腰動脈も同様に塞栓を行い、手技を終了した。