

症例報告

舌弁が口腔機能の改善に有効であった
口唇外傷の1例

小佐野仁志 鈴木 英正 土屋 欣之
伊藤 弘人 松本 浩一 草間 幹夫

交通外傷により下唇が欠損した症例に舌弁による再建術を施行し、良好な結果を得た症例を経験した。症例は64歳の男性。自動車との衝突を避けようとして乗車中のトラクターから転落して受傷した。下唇からオトガイ皮膚にかけて多数の裂創を認め、赤唇が脱落しかけていた。赤唇は壊死のため縫合後7日で壊死組織除去術を施行。赤唇は半分以上を欠損したこと、口腔前庭が狭小化し歯槽提の形成術が必要であったことから、二期に分けて再建術を施行する方針とした。まず、遊離頬粘膜を移植することで口腔前庭の拡張および歯槽提の形成術をおこなった。ついで、舌尖部を用いた舌弁により下唇を再建した。口唇および舌の機能を改善する目的で、術後3週より機能回復訓練をおこなった。メニューはストレッチおよびボタン訓練を主に用いた。その結果、口唇の閉鎖機能が著明に改善するなど機能的にも、審美的にも満足できる結果であった。

(キーワード：口唇外傷，舌弁，機能訓練)

はじめに

交通外傷により広範に下唇を欠損した症例を経験し、舌弁によって再建を行い審美性のみではなく、口唇の閉鎖、義歯の維持安定、咀嚼機能の改善など機能的にも満足な結果を得た。この症例の治療経過について文献的考察を加え報告する。

I 症 例

患者：64歳，男性。

主訴：下唇の欠損

家族歴：特記事項なし

既往歴：59歳時潰瘍性大腸炎

60歳時高血圧症

61歳時脳梗塞

62歳時肝硬変，肝細胞癌にて加療，
緩解。

現病歴：平成12年3月3日耕運機に乗車中に乗用車と接触しそうになり、衝突を避けようとブレーキを踏んだがブレーキが効かず用水路に

耕運機ごと転落し、受傷した。直ちに救急車にて当院救命救急センターに搬送された。

現症：下唇からオトガイ皮膚にかけて多数の裂創を認め、赤唇が脱落しかけていた(図1)。

口腔内所見では、下顎前歯部で歯牙の脱臼を認めたが骨折は認められなかった。

処置および経過：直ちに、創の洗浄後縫合をおこなった。脱落しかけていた赤唇も、縫合を試みた。しかしながら、赤唇は結果的に壊死となり、縫合後7日目に壊死組織除去術を施行した。赤唇の半分以上が欠損するとともに、口腔前庭の狭小化を認めた(図2)。

口唇閉鎖機能の回復のためと、口腔前庭を拡張し歯槽提を形成することにより義歯を装着し咀嚼機能を回復させることを目的として、2段階に分けて手術する方針とした。まず、平成13年7月に口腔前庭拡張術および歯槽提形成術を施行。術式は、組織の欠損が比較的大きいため通常の歯槽粘膜の移動のみでは十分な歯槽提の形成が困難と考え遊離頬粘膜を移植することで

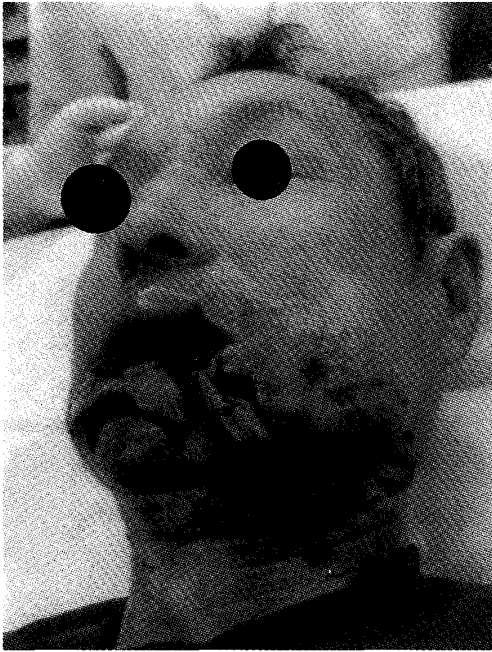

図1 初診時所見：広範な下唇部の外傷。創は赤唇が脱落しかけており，皮膚から口腔粘膜まで達していた。

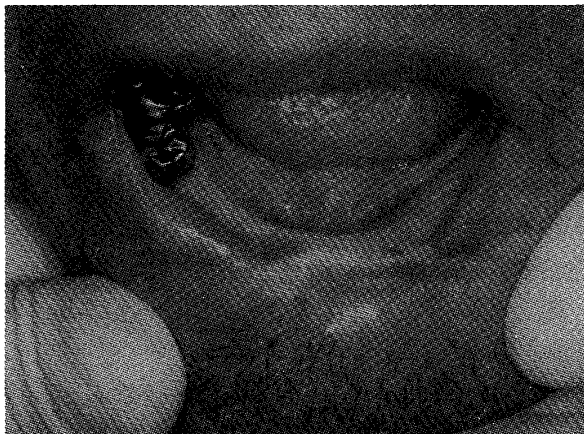


図2 術前所見：赤唇が欠損し，口腔前庭の狭小化が認められた。

口腔前庭の拡張を図った(図3, 図4)。術後は義歯を装着するために十分な口腔前庭の幅が得られた。次いで，平成13年11月に舌弁による下唇再建術を施行した。赤唇部は半分以上が欠損しており，ボリューム，色調，textureが比較的良好なため舌弁にて再建することとした。舌尖部舌弁を用いて再建した(図5, 図6)。血流が良好で生着良好であったため術後14日目に切り離しを行った(図7)。術後，創の治癒は良好であった。口唇閉鎖機能の回復をはかることで，摂食による流涎を防止することや，義歯に対す

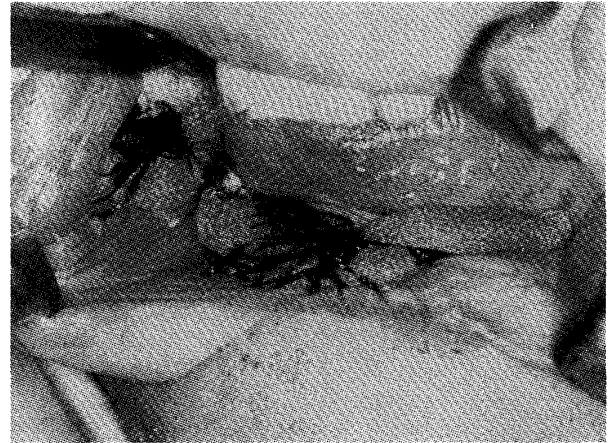
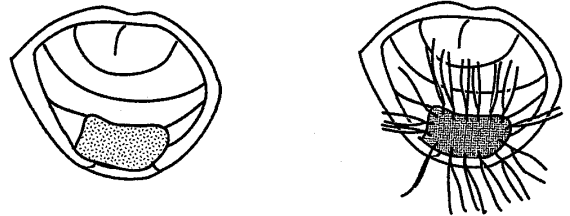


図3 口腔前庭拡張術および歯槽提形成術の所見：口腔前庭は遊離頬粘膜により拡張術を施行した。



a 口腔前庭に移植床を形成

b 頬粘膜遊離皮弁を移植
タイオーバー

図4 遊離頬粘膜移植による口腔前庭拡張術

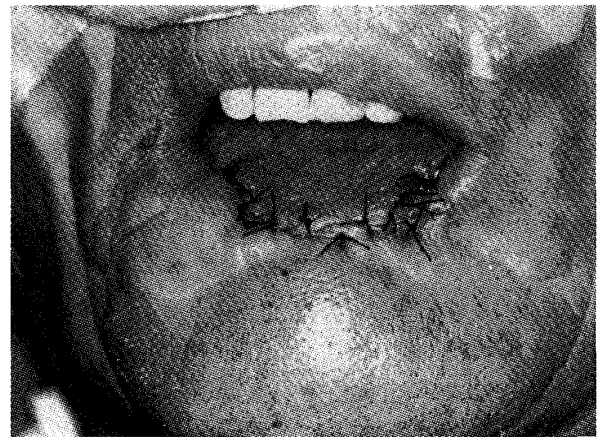

図5 舌弁による再建術時の所見：舌尖部を用いて再建した。

る口唇のサポートを強化すること，さらに舌の運動機能を改善し咀嚼嚥下機能を改善する目的で機能回復訓練を行うこととした。術後7日目より，リハビリテーションを開始した。リハビリテーションは，まず下唇および舌のストレッチを行った。下唇を左側，中央，右側と3分割

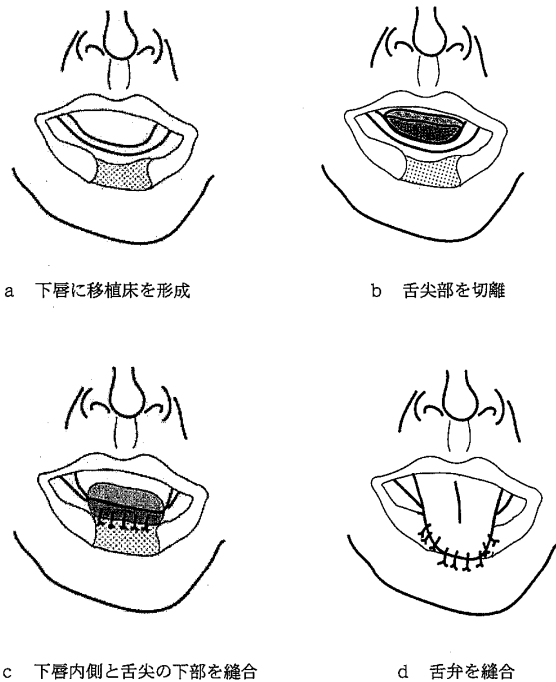


図6 舌弁による下唇の再建術

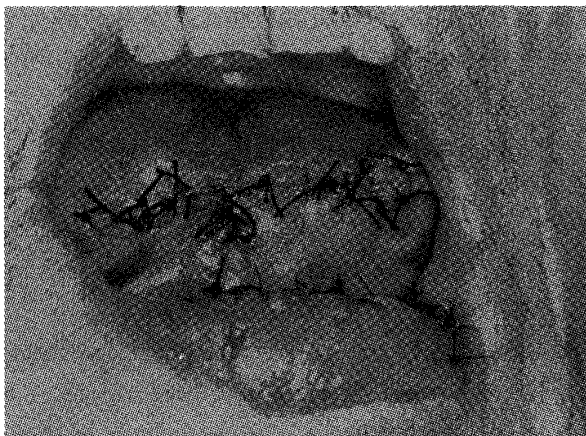


図7 舌弁切離術時の所見：移植部の血流は良好であった。

して、それぞれを人差し指と親指でつまんだり離したりを繰り返す。また口唇を突出、引き広げさせた。舌は、上下、左右、回転して運動させた。当初は担当医がガーゼでつまみながら運動させた。さらに下唇の内転筋を強化するため頬の膨らまし運動およびボタン訓練つまり、ボタンに糸を通して、口唇で保持させ、術者が糸を引いて口唇の筋を強化した。リハビリテーション開始後2週間で下唇の運動機能が著明に改善された。術後1年6ヶ月の現在、口唇閉鎖機能の向上により、義歯の安定性が向上し咀嚼

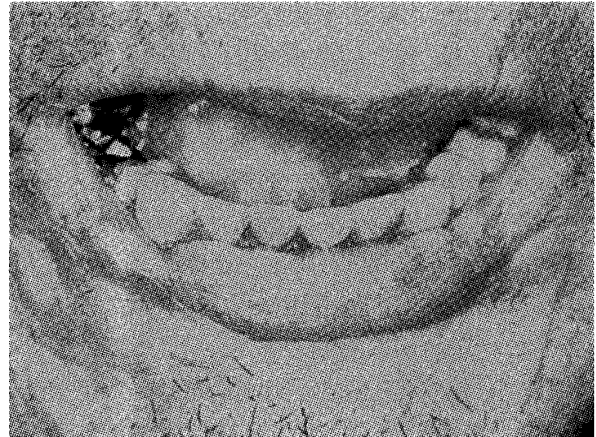


図8 術後6ヶ月：下唇の良好なサポートにより義歯が安定。

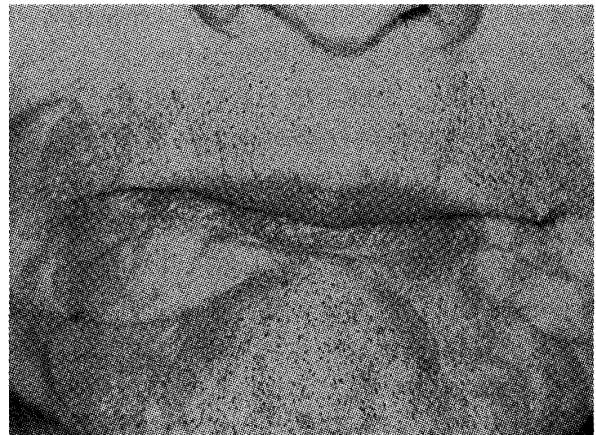

図9 術後15ヶ月：色調は自然で、口唇閉鎖機能も良好で唾液の流涎もなく満足な経過である。

機能も改善され、流涎も認められず良好な経過である(図8, 9)。

II 考察

下唇は、皮膚、筋、粘膜の三層構造を有しており、また赤唇は顔面の中でも独特の形態と色調を有し、審美性のうえでも特徴的で、さらに、機能的には咀嚼時に十分な口唇の開離や閉鎖を要求されるなど複雑な運動をするため、その再建は容易ではない。

一般に下唇の欠損の大きさが、全長の1/3以下の場合には、一次的に縫縮することが可能で、欠損が1/3~1/2では上唇からの口唇反転皮弁である Abbe-Estlander flap¹⁾あるいは、Weber法²⁾がある。Abbe-Estlander flapの問題点は、上唇の変形も著明になることである。Weber法

の問題点は、比較的手術侵襲が大きく上口唇における Teale 法と同じ原理で、両側より三角皮弁を伸展させる必要がある。今回の症例は、赤唇の欠損が半分以上であるものの皮膚の欠損は比較的小さかったため、前述の方法に比べ侵襲が小さく、ボリューム、色調、texture が比較的良好な舌弁にて再建した。

舌弁による口唇の再建は、1962年に Bakamjian³⁾により最初に報告された。

舌弁の長所は、術式が比較的簡便で、短時間で施術できること、血流が豊富で生着率が高い、可動性に富むこと、舌は口腔の中心に位置し種々の部位の再建に利用しやすいことなどが挙げられる。一般に、舌弁による再建は、口唇の再建^{4),5),6)}をはじめ、口蓋⁷⁾、口底⁸⁾、頬粘膜⁹⁾、中咽頭¹⁰⁾、下咽頭¹¹⁾などの再建に用いられている。

一方短所は、分離手術が必要であること、分離するまでは咀嚼や会話時の舌の機能に障害を及ぼすこと、歯牙の咬合により皮弁が障害を受けることがあること、一時的に舌の知覚や味覚に障害があること⁷⁾などがある。

自験例では、皮弁は順調に生着し、舌にも知覚や味覚の異常は認められなかった。これは、下顎前歯が全て欠損していたため舌弁に機械的な刺激が加わらなかったことも有利であったと考えられる。

術後の口唇の機能障害については、障害はないとする報告があるものの、それらは術後の機能に関する記載が乏しく詳細は不明であり、我々は軽度ながらも障害が生じる可能性はあると考え、術後のリハビリテーションは必要と考えた。自験例では義歯の維持安定、下唇の審美性の向上、舌機能の改善による咀嚼嚥下機能の改善を目的として機能回復訓練を実施した。従来より口唇や舌のストレッチは、切除後の瘢痕拘縮の防止や周囲組織の可動域を広げることを目的に行われている。今回は前述の方法で行い、瘢痕拘縮の防止と周囲組織の可動域を広げることにより有効であったと考える。ボタン訓練法は、発達障害児において随意的な口唇閉鎖が困難な症例や、感覚運動統合の発達が障害されている症例に対する、口唇閉鎖状態の学習を目的に開発された方法¹²⁾である。その後、この方法は器質的あるいは神経筋機能の障害のために口唇閉鎖

が困難な症例に対しても用いられるようになってきた¹³⁾。今回の症例においては、ボタン訓練は筋力強化に有意義であったと考えている。精神的にも下唇を失ったことの苦痛は避けられず、機能回復訓練をすることで前向きな姿勢となりより機能の回復が良好となることも考えられる。以上から、口唇の再建後は機能回復訓練をすることが望ましいと考える。

今回の再建では、口腔前庭拡張および歯槽堤形成術と下唇再建を時期をずらしておこなった。これは、初めに十分な口腔前庭を確保することで移植床部の可動性が十分得られるようになり、舌弁の生着のためにより有利と考えたこと、さらに義歯を装着することができないと再建後に組織に収縮により下唇が内翻するとの報告¹⁴⁾もあり術後の早期に義歯を装着することを考慮したためである。

結果としては、義歯の維持安定による咀嚼機能の回復、口唇閉鎖機能の回復により、摂食時に唾液などの液体の流涎が防止でき、色調や感触などが赤唇に類似し審美的にも満足なものであった。

文 献

- 1) Abbe R: A new plastic operation for the relief of deformity due to double harelip. Medical Record 53: 477-478, 1898.
- 2) Barsky AJ: Principles and Practice of Plastic Surgery. McGraw-Hill, 1964, pp443.
- 3) Bakamjian V: Use of tongue flaps in lower-lip reconstruction. Br J Plast Surg 17: 76, 1964.
- 4) Rees TD, Tabbal N, Aston SJ: Tongue-flap reconstruction of the lip vermilion in hemifacial atrophy. Plast Reconstr Surg 72: 643-647, 1982.
- 5) 田中礼子, 矢野健二: 舌弁と V-Y 前進皮弁併用による下唇再建の経験. 形成外科 43(10): 965-971, 2000.
- 6) Guerrerosantos J, Trabanino C: Lower lip reconstruction with tongue flap in paramedian bilateral congenital sinuses. Plast Reconstr Surg 109: 236-239, 2000.
- 7) Jackson IT: Use of tongue flaps to resurface

- lip defects and close palatal fistula in children. *Plast Reconstr Surg* 49 : 537-541, 1972.
- 8) Harris JP, Fabian RL : Central island myomucosal tongue flap. *Head Neck Surg* 5(6) : 495-499, 1983.
- 9) Domarus HV : The double-door tongue flap for total cheek mucosa defects. *Plast Reconstr Surg* 82 : 351-356, 1988.
- 10) Fernand'ez Villoria JM : Tonsillar area reconstruction. *Plast Reconstr Surg* 40 : 220-223, 1967.
- 11) Calcaterra T : Tongue flap repair of postlaryngectomy hypopharyngeal stenosis. *Laryngoscope* 96 : 617-620, 1986.
- 12) 尾本和彦 : 摂食機能訓練, 食べる機能の障害—その考え方とリハビリテーション—(金子芳洋編) 医歯薬出版, 2000, pp87-133.
- 13) 植田耕一郎 : 摂食嚥下障害者の口腔保健, 摂食嚥下リハビリテーション (金子芳洋, 千野直一監修) 医歯薬出版, 1999, pp226-231.
- 14) 小山久夫, 赤松 順, 河合勝也, 河田恭孝 : 扁平上皮癌切除後の下唇再建 : 倉敷中病年報 60 : 55-61, 1991.

A case of lip injury effectively reconstructed by tongue flap

Hitoshi Osano, Hidemasa Suzuki, Yoshiyuki Tsuchiya,
Hiroto Itoh, Koichi Matsumoto, Mikio Kusama

Abstract

A case of facial injury reconstructed with a buccal mucosal flap and tongue flap for full thickness defects of the lower lip is described. A 64-year-old male had received a heavy blow to his face due to a traffic accident. Necrosis due to hematogenous disturbance occurred in more than half of the entire lower lip vermilion. The patient was operated on for reconstruction of the lower lip two times. First vestibuloplasty was performed using a buccal mucosal flap. Subsequently the vermilion was reconstructed using a frontal tongue flap.

An effective way to obtain a good functional result of the lower lip is to practice a rehabilitation program against scar contraction. A stretch of the lower lip with fingers two or three times a day was performed. We started rehabilitation seven days after the tongue flap was divided. The patient favorably recovered after the operation and is now able to wear a denture and to feed without slobbering.

(Key words: Lip injury, Tongue flap, Functional training)