

症例報告

有機溶剤暴露に起因すると考えられた
急性肝障害の2例

大竹 俊哉*¹ 井戸 健一*¹ 磯田 憲夫*¹ 長嶺 伸彦*¹
 小野 和則*¹ 佐藤 慎*¹ 砂田富美子*¹ 永江 玄太*¹
 砂田圭二郎*¹ 宮田 知彦*¹ 菅野健太郎*¹ 金井 信行*²

有機溶剤一過性暴露後に急性肝障害の病態を示した2例を経験した。症例1は48歳男性。トルエンを一回使用した後に発熱・嘔吐が認められ来院。著明な肝機能障害が認められ入院した。他疾患が除外され、病歴よりトルエンによる急性肝障害と診断。経過は良好で入院10日目で退院した。入院9日目に施行した肝生検では肝細胞再生の所見が認められた。症例2は25歳女性。数回トリクロロエチレンを短時間使用した後、眼球の黄染を自覚し来院。肝機能障害が認められ入院した。他疾患が除外され、病歴および尿中トリクロロ酢酸の検出よりトリクロロエチレンによる急性肝障害と診断した。経過は良好で入院24日目で退院した。入院17日目に施行した肝生検では胆汁うっ帯を伴う肝細胞障害の所見が認められた。いずれの症例も有機溶剤への暴露が一過性で、かつ急性肝障害のみの病態を示した稀な症例と考えられた。

(キーワード：トルエン，トリクロロエチレン，一過性暴露，急性肝障害)

I はじめに

臨床の場では、A型肝炎ウイルスをはじめとする各種肝炎ウイルスなど、さまざまな原因の急性肝障害を経験する。今回我々は、これまでに報告されていない、一過性暴露でかつ急性肝障害のみの病態を示した2例を経験したので、若干の考察を加えて報告する。

II 症例

症例1：48歳男性。

職業：プラスチック製造工場勤務。

主訴：発熱・嘔吐。

家族歴：父が原因不明の劇症肝炎で死亡。

生活歴：アルコールは焼酎コップ一杯/日。薬剤の服用なし。

既往歴：1996年マスクを着用せずトルエンを使用し、嘔吐が出現。近医にて原因不明の急性肝障害として保存的に加療を受けた。

現病歴：普段はトルエンを使用しない職場にいたが、2001年11月9日接着剤を落とす作業の

ため、換気設備が無い、窓を閉めきった室内で、マスク・手袋を着用せず素手で純トルエンを1時間程使用した。翌日より発熱・嘔吐が出現。11月11日近医を受診し、著明な肝機能障害が認められたため当院紹介、入院となった。

入院時現症：眼球結膜の軽度黄染を認めたが、発熱・腹痛・肝脾腫・神経学的異常所見は認められなかった。

入院時検査成績(表1)：著明な肝機能障害・黄疸が認められたが、A・B・C型肝炎ウイルスなどの急性感染を示唆する所見は認められなかった。入院7日目の尿で測定したトルエンの代謝産物である尿中馬尿酸は0.02g/l(生物学的暴露指標(ACGIH 勧告値)2.5g/gクレアチニン)であった。

腹部超音波検査・腹部CT検査：肝腫大や胆管の拡張はなく、また慢性肝障害や脂肪肝を示唆する所見も認められなかった。

病理組織所見(図1)：診断確定の一助とするため、入院9日目に経皮的肝生検を施行。小型

*1 自治医科大学消化器内科

*2 同病理学

表1 症例1入院時検査成績

(血液検査所見)

WBC	4600/ μ l	AST	6486mU/ml
RBC	443 \times 10 ⁴ / μ l	ALT	5834mU/ml
Hb	15.4g/dl	ALP	361mU/ml
Ht	44.9%	LDH	6969mU/ml
PLT	13.6 \times 10 ⁴ / μ l	γ -GTP	579mU/ml
		AMY	165mU/ml
PT	15.0秒(11.8秒)	Na	137mmol/l
INR	1.61	K	5.4mmol/l
APTT	35.7秒(29.9秒)	Cl	102mmol/ml
		Ca	8.9mg/dl
TP	7.0g/dl	P	2.3mg/dl
Alb	3.9g/dl	BS	86mg/dl
BUN	10mg/dl	CRP	0.8mg/dl
Cr	0.72mg/dl		
T-Bil	3.54mg/dl	IgG	1391mg/dl
D-Bil	2.49mg/dl	IgE	66U/ml

抗核抗体80倍 抗ミトコンドリア抗体(-)

IgM-HA(-)

HBsAg(-) IgM-HBcAb(-) HBcAb(-)

HCV アンプリコア定性(-) HCV-Ab(-)

EBV-VCA-IgM10倍未満 EBV-EBNA20倍

HSV-IgM-Ab(-) HSV-IgG-Ab(-)

CMV-IgM-Ab(-) CMV-IgG-Ab8800titer

(尿検査所見)

色調黄色, 比重1.009, 蛋白定性(-), 糖定性(-),
ウロビリノーゲン(±)ビリルビン(2+), ケトン体(-), 潜血(-), 白血球
(-), 亜硝酸塩(-)

(入院7日目尿検査)

馬尿酸0.02g/l (生物学的暴露指標 (ACGIH) 2.5g/
g クレアチニン)

の再生性肝細胞と水腫性に腫大した変性性肝細胞が混在した像のみが認められ, 急性肝障害後の肝細胞再生の所見と考えられた。

入院後経過 (図2): 安静・栄養・肝庇護療法にて肝機能は改善し, 入院10日目に退院した。

症例2: 25歳女性。

職業: 派遣会社勤務。

主訴: 吐き気・眼球黄染。




図1 症例1病理組織所見 小型の再生性肝細胞と水腫性に腫大した変性性肝細胞が混在した像が認められた。

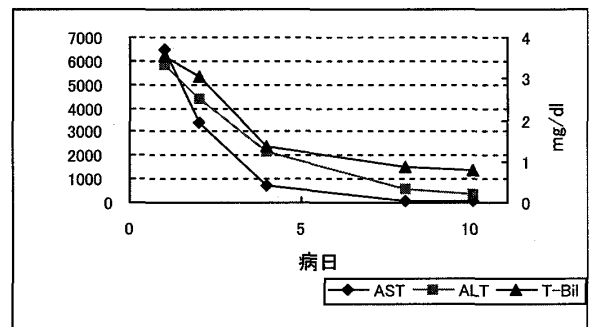


図2 症例1入院後経過 入院9日目に肝生検を施行し, 入院10日目で退院。

家族歴: 祖母が慢性C型肝炎で加療中。

生活歴: アルコールは機会飲酒程度。薬剤の服用なし。

既往歴: 1994年胃潰瘍。近医にて内服加療を受けた。

現病歴: 会社の派遣で, 2001年11月12日から某プレス会社に勤務。同社にて室内(換気設備・窓の開閉に関しては確認出来ず)でマスク・手袋を着用せず素手でトリクロロエチレンを使用する作業(1日に4~7時間)に4~5回従事した。この作業に従事し始めてから, 時に吐き気が出現。12月26日眼球の黄染を自覚し近医を受診。肝機能障害が認められたため当院紹介, 入院となった。

入院時現症: 眼球結膜の黄染を認めたが, 発熱・腹痛・肝脾腫・神経学的異常所見は認められなかった。

入院時検査成績(表2): 肝機能障害・黄疸が認められたが, A・B・C型肝炎ウイルスなどの急性感染を示唆する所見は認められなかった。

表2 症例2入院時検査成績

(血液検査所見)

WBC	5900/ μ l	AST	756mU/ml
RBC	421 \times 10 ⁴ / μ l	ALT	1678mU/ml
Hb	12.9g/dl	ALP	273mU/ml
Ht	38.1%	LDH	859mU/ml
PLT	19.7 \times 10 ⁴ / μ l	γ -GTP	194mU/ml
		AMY	149mU/ml
PT	12.3秒(11.8秒)	Na	141mmol/l
INR	1.09	K	4.0mmol/l
APTT	27.8秒(29.9秒)	Cl	105mmol/ml
		Ca	9.2mg/dl
TP	7.3g/dl	P	3.8mg/dl
Alb	3.9g/dl	BS	104mg/dl
BUN	9mg/dl	CRP	0.2mg/dl
Cr	0.43mg/dl		
T-Bil	6.57mg/dl	IgG	1454mg/dl
D-Bil	5.10mg/dl	IgA	59mg/dl
		IgM	191U/ml

抗核抗体(-) 抗ミトコンドリア抗体(-)
 IgM-HA(-)
 HBsAg(-) Ig--HBcAb(-) HBcAb(-)
 HCV アンプリコア定性(-) HCV-Ab(-)
 EBV-VCA-IgM10倍未満 EBV-VCA-IgG160倍
 EBV-EBNA40倍
 HSV-IgM-Ab(-) HSV-IgG-Ab(-)
 CMV-IgM-Ab(-) CMV-IgG-Ab(-)

(尿検査所見)

色調黄色, 比重1.009, 蛋白定性(-), 糖定性(-),
 ウロビリノーゲン(±)
 ビリルビン(2+), ケトン体(-), 潜血(-), 白血球
 (-), 亜硝酸塩(-)

(入院7日目尿検査所見)

トリクロロ酢酸7.8mg/l(生物学的暴露指標
 (ACGIH) 100mg/l)

入院7日目の尿で測定したトリクロロエチレン
 の代謝産物である尿中トリクロロ酢酸は7.8
 mg/l (生物学的暴露指標 (ACGIH 勧告値) 100
 mg/l) であった。

腹部超音波検査: 肝腫大や胆管の拡張はな
 く, また慢性肝障害や脂肪肝を示唆する所見も
 認められなかった。

病理組織所見(図3): 診断確定の一助とする
 ため, 入院17日目に経皮的肝生検を施行。小葉

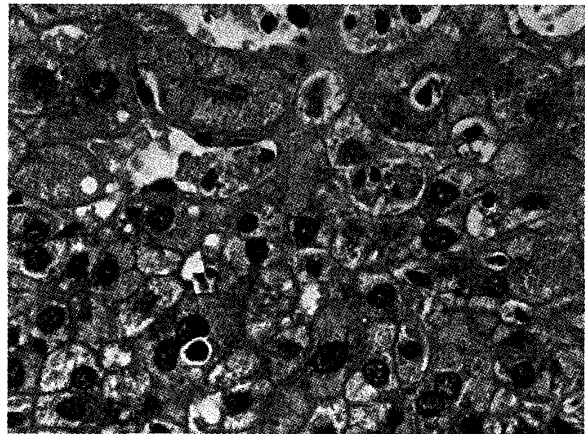


図3 症例2病理組織所見 小葉内にセロイドを
 有するマクロファージが多数認められ, ま
 たその一部には胆汁栓が認められた。好酸
 球・肉芽腫・鉄の沈着は認められなかつた。

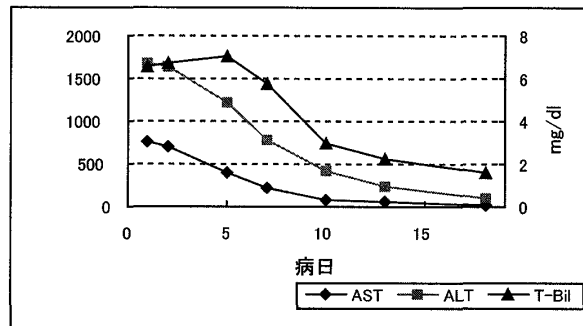


図4 症例2入院後経過 入院17日目に肝生検を
 施行し, 入院24日目で退院。

内にセロイドを有するマクロファージが多数認
 められ, またその一部には胆汁栓が認められた。
 好酸球・肉芽腫・鉄の沈着は認められなかつた。
 胆汁うっ帯を伴う比較的新しい, 薬剤性肝障害
 に矛盾しない肝細胞障害の所見と考えられた。

入院後経過(図4): 安静・栄養・肝庇護療法
 にて肝機能は改善し, 入院24日目に退院した。

III 考察

症例1では病歴および血液検査所見により他
 の原因が除外され, またトルエンによると考え
 られる急性肝障害の既往があったため, 今回の
 急性肝障害の原因としてもトルエンが考えられ
 た。

トルエンはシンナーの構成成分の一つであ
 り, 塗料・接着剤・印刷インクなど, 広い分野
 で使用されている。経皮・経気道的に体内に吸
 収されたトルエンは, 肝臓で側鎖メチル基の酸

化とグリシン抱合を受け中間代謝物を経て最終的に馬尿酸として尿中に排泄される¹⁾。その複数回暴露による症状としては中枢神経作用・皮膚刺激作用・腎障害²⁾・脂肪変性を伴う肝障害³⁾などの報告がある。

今回我々が経験した症例1ではトルエンの代謝産物である尿中馬尿酸の有意な上昇はなく、トルエンを吸収した確証は得られなかった。しかしこれは尿中馬尿酸の半減期が1~2時間と短かく¹⁾、また検体が入院7日目のものであったためであり、既に代謝された後であったと考えられる。

症例1における肝生検の病理組織所見では、杉村らの⁴⁾報告したシンナー常用者に発症した重症急性肝障害で認められた中心静脈周囲の肝細胞壊死・出血の所見や、Guzeliamらの⁵⁾報告したトルエン暴露で肝機能障害を示した印刷業者に認められた中心静脈周囲の脂肪沈着の所見は認められなかった。大小不同の肝細胞という再生の所見は、むしろ肝細胞障害型の薬物性肝障害で認められる所見に似ている。このことより症例1の病態には、従来報告されているトルエンの肝細胞への直接毒以外の別な機序が働いた可能性も考えられる。

これまで、複数回のトルエン暴露後による肝障害の報告はあるが^{3,4)}、本例では一回の暴露で発症しており、特徴的であると考えられた。

症例2では病歴および血液検査により他の原因が除外され、また通常では検出されないトリクロロエチレンの代謝産物である尿中トリクロロ酢酸が検出されたことより、急性肝障害の原因としてトリクロロエチレンが考えられた。

トリクロロエチレンは金属の脱脂・接着剤・ドライクリーニングなど、広く産業の場で使用されている。経皮・経気道的に体内に吸収されたトリクロロエチレンは、ミクロゾームのチトクロームP450によって代謝され、中間代謝物を経て最終的にトリクロロ酢酸・トリクロロエタノールとして尿中に排泄される。しかし吸収されたトリクロロエチレンの40%に関しては、その排出経路がいまだ未解明である¹⁾。トリクロロエチレンの複数回暴露による症状としては中枢神経作用・皮膚刺激作用・皮膚症状を伴う肝

障害⁵⁾・大腸の腸管囊腫様気腫^{6,7)}などの報告がある。

今回我々が経験した症例2では、症例1と同様、入院7日目の検体であったが、トリクロロエチレンの代謝産物である尿中トリクロロ酢酸が微量ながら検出された。これはトルエンの代謝産物である尿中馬尿酸と異なり、尿中トリクロロ酢酸の半減期が50~100時間と長い^{1,8)}であると考えられる。また尿中トリクロロ酢酸の検出をもって急性肝障害の原因物質をトリクロロエチレンと断定することは出来ないが、少なくともトリクロロ酢酸を中間代謝物とする有機溶剤への接触があったことは分かる。

症例2における肝生検の病理組織は、胆汁うっ帯を伴う比較的新しい薬剤性肝障害に矛盾しない肝細胞障害の所見で、これはBaergらの⁹⁾報告したトリクロロエチレンを主成分とする溶剤常用者に発症した重症肝障害で認められた小葉中心の肝細胞壊死の所見と異なっている。このことより症例2の病態には、従来報告されているトリクロロエチレンの中間代謝産物による肝細胞への直接毒以外の別な機序が関与している可能性も考えられる。

症例1・2いずれにおいても、実際の作業環境の確認は行えなかったが、有機溶剤に関する無知、あるいは不十分な作業環境管理が、発症の原因に繋がっていると推測される。発症予防のためには、有機溶剤の知識の普及と作業環境管理の更なる充実が必要と考えられる。

IV まとめ

トルエン、トリクロロエチレンの一過性暴露に起因すると考えられる急性肝障害の2例を報告した。いずれの症例もそれぞれの有機溶剤が原因と断定出来る確証は得られなかったものの、他疾患を除外することで診断された。本症例のような有機溶剤への一過性暴露、かつ急性肝障害のみの病態を示した報告は我々が検索した範囲ではこれまでにはなく、また本症例では病理組織学的にも従来報告されてきた有機溶剤慢性暴露による中心静脈周囲の肝細胞壊死や脂肪沈着などの典型的な組織像を示しておらず、興味深い症例と考えられた。

現在でも産業界ではトルエン、トリクロロエ

チレンなどの有機溶剤によるさまざまな急性・慢性中毒症状が報告されているが¹⁰⁾、今後本症例のような一過性暴露による急性肝障害の出現の可能性も考えられ、病態解明のため更なる症例の蓄積が待たれる。

尚、症例1は第268回日本消化器病学会関東支部例会で、また症例2は第34回肝臓学会東部会にてそれぞれ1例報告として報告した。

引用文献

- 1) 緒方正名：有機溶剤取り扱いの健康管理. 産業医学ジャーナル8：4-18, 1985
- 2) 金内雅夫, 澤井冬樹, 平山俊英, 他：シンナー中毒による急性腎不全の1例. 腎と透析17：267-271, 1984
- 3) Philip Guzeliam, Scott Mills, Harord J Fallon：Liver structure and function in print workers exposed to toluene. Journal of occupational medicine30：791-796, 1988
- 4) 杉村隆史, 辻裕二, 田中晃, 他：シンナー常用者に発症した重症急性肝障害の1例. 肝臓31：1343-1347, 1990
- 5) 久永直見, 城内博, 兪小忠, 他：トリクロロエチレンおよびテトラクロロエチレンに暴露された労働者に発生する急性肝炎を伴うスチーブンス・ジョンソン症候群. 産業衛生学雑誌44：33-49, 2002
- 6) Florin THJ：Alkyl halides, super hydrogen production and the pathogenesis of pneumatosis cystoids coli. Gut41：778-784, 1997
- 7) Marigold JH：Pneumatosis cystoids coli and chloral hydrate. Gut42：899-900, 1998
- 8) 坂井公, 竹内幸子, 池谷由美子, 他：トリクロロエチレン作業者の個人暴露濃度と生物学的モニタリング. 日本産業医学会会誌39：174-181, 1991
- 9) Baerg RD, Kimberg DV：Centrilobular hepatic necrosis and acute renal failure in "solvent sniffers". Ann Int Med73：713-720, 1970
- 10) 坂井公：最近の産業中毒. 中毒研究誌12：261-268, 1999

Two cases of acute hepatic injury following transient exposure to an organic solvent

Toshiya Ootake*¹, Kenniti Ido*¹, Norio Isoda*¹
Nobuhiko Nagamine*¹, Kazunori Ono*¹, Shin Sato*¹
Fumiko Sunada*¹, Genta Nagae*¹, Keijiro Sunada*¹
Tomohiko Miyata*¹, Kentaro Sugano*¹, Nobuyuki Kanai*²

Abstract

We encountered 2 patients developing acute hepatic injury following transient exposure to an organic solvent. Patient 1 was a 48-year-old man who developed fever and vomiting after a single use of toluene, and visited our hospital. Severe hepatic dysfunction was noted, and he was hospitalized. After exclusion of other diseases, acute hepatic injury due to toluene was diagnosed based on his history. The clinical course was uneventful, and he was discharged on the 10th hospital day. A liver biopsy performed on the 9th hospital day showed findings of liver cell regeneration. Patient 2 was a 25-year-old woman who noted yellow staining of the eyes after a brief use of trichloroethylene several times, and visited our hospital. Hepatic dysfunction was noted, and she was hospitalized. After exclusion of other diseases, acute hepatic injury due to trichloroethylene was diagnosed based on her history, and the detection of trichloroacetic acid in the urine. The clinical course was uneventful, and she was discharged on the 24th hospital day. A liver biopsy performed on the 17th hospital day showed findings of liver cell injury and cholestasis. The two cases are considered rare because exposure to an organic solvent was transient and acute hepatic injury alone developed.

(key words: Toluene, Trichloroethylene, Transient exposure, acute hepatic injury)

* 1 Division of Gastro-enterology Dept. of Internal Medicine, Jichi Medical School
* 2 Department of Pathology, Jichi Medical School